

ПЯТИГОРСКИЙ МЕДИКО-ФАРМАЦЕВТИЧЕСКИЙ ИНСТИТУТ–
филиал федерального государственного бюджетного образовательного
учреждения высшего образования
«ВОЛГОГРАДСКИЙ ГОСУДАРСТВЕННЫЙ
МЕДИЦИНСКИЙ УНИВЕРСИТЕТ»
Министерства здравоохранения Российской Федерации

УТВЕРЖДАЮ

Зам.директор института по УВР
_____д.м.н. М.В.Черников

«31» августа 2022г.

Кафедра морфологии
ФОНД ОЦЕНОЧНЫХ СРЕДСТВ
ДЛЯ ПРОВЕДЕНИЯ ТЕКУЩЕГО КОНТРОЛЯ УСПЕВАЕМОСТИ И
ПРОМЕЖУТОЧНОЙ АТТЕСТАЦИИ ОБУЧАЮЩИХСЯ
ПО ДИСЦИПЛИНЕ «АНАТОМИЯ И ФИЗИОЛОГИЯ ЧЕЛОВЕКА»

для специальности:
33.02.01 «Фармация»

Пятигорск, 2022

РАЗРАБОТЧИКИ:

зав. кафедрой морфологии, к.б.н Фогель А.В.

преподаватель кафедры морфологии Айрапетян Э.Э.

РЕЦЕНЗЕНТ:

Заведующий

кафедрой

терапевтических

дисциплин,

д.м.н.

Агапитов Л.И.

1. ПАСПОРТ ФОНДА ОЦЕНОЧНЫХ СРЕДСТВ

Перечень формируемых компетенций по соответствующей дисциплине (модулю) или практике

Планируемые результаты освоения образовательной программы (компетенции), формируемые в рамках дисциплины (профессионального модуля) или практики

Перечень планируемых результатов обучения по дисциплине

ОК.2. Осуществлять поиск, анализ и интерпретацию информации, необходимой для выполнения задач профессиональной деятельности

Уметь: определять задачи для поиска информации; определять необходимые источники информации; планировать процесс поиска; структурировать получаемую информацию; выделять наиболее значимое в перечне информации; оценивать практическую значимость результатов поиска; оформлять результаты поиска

Знать: номенклатуру информационных источников, применяемых в профессиональной деятельности; приемы структурирования информации; формат оформления результатов поиска информации

ОК. 4. Работать в коллективе и команде, эффективно взаимодействовать с коллегами, руководством, клиентами

Уметь: организовывать работу коллектива и команды; взаимодействовать с коллегами, руководством, клиентами в ходе профессиональной деятельности

Знать: психологические основы деятельности коллектива, психологические особенности личности; основы проектной деятельности

ОК.8. Использовать средства физической культуры для сохранения и укрепления здоровья в процессе профессиональной деятельности и поддержание необходимого уровня физической подготовленности

Уметь: использовать физкультурно-оздоровительную деятельность для укрепления здоровья, достижения жизненных и профессиональных целей; применять рациональные приемы двигательных функций в профессиональной

ОК 12. Оказывать первую помощь до оказания медицинской помощи гражданам при несчастных случаях, травмах, отравлениях и других состояниях и заболеваниях, угрожающих их жизни и здоровью

ПК 1.3. Оказывать информационно-консультативную помощь потребителям, медицинским работникам по выбору лекарственных препаратов и других товаров аптечного ассортимента

деятельности; пользоваться средствами профилактики перенапряжения, характерными для данной специальности

Знать: роль физической культуры в общекультурном, профессиональном и социальном развитии человека; основы здорового образа жизни; условия профессиональной деятельности и зоны риска физического здоровья для специальности; средства профилактики перенапряжения

Уметь: оценивать состояние пострадавшего и условия для оказания первой помощи; выявлять признаки состояний и заболеваний, угрожающие жизни и здоровью граждан; проводить мероприятия по оказанию первой помощи при состояниях и заболеваниях, угрожающих жизни и здоровью граждан

Знать: критерии безопасных условий для оказания первой помощи; клинические проявления состояний при несчастных случаях, травмах, отравлениях и других состояниях и заболеваниях; перечень мероприятий по оказанию первой помощи

Уметь:

- применять современные технологии и давать обоснованные рекомендации при отпуске товаров аптечного ассортимента;
- оказывать консультативную помощь в целях обеспечения ответственного самолечения;
- использовать вербальные и невербальные способы общения в профессиональной деятельности;
- заполнять извещения о нежелательной реакции или

отсутствии терапевтического эффекта лекарственного препарата, о побочных действиях, о жалобах потребителей;

- собирать информацию по спросу населения на лекарственные препараты и товары аптечного ассортимента и потребностям в них;

- пользоваться специализированными программными продуктами;

- пользоваться нормативно – технической и справочной документацией;

- определять состояния, при которых оказывается первая помощь

Знать:

- современный ассортимент готовых лекарственных препаратов и других товаров аптечного ассортимента;

- фармакологические группы лекарственных средств;

- характеристика лекарственных препаратов, в том числе торговые наименования в рамках одного международного наименования и аналогичные лекарственные препараты в рамках фармакологической группы, механизм действия, показания и способ применения, противопоказания, побочные действия;

- правила рационального применения лекарственных препаратов: дозирования, совместимости и взаимодействия, в том числе с пищевыми продуктами, лекарственных препаратов, условия хранения в домашних условиях;

- правила и порядок действий при замене лекарственных препаратов, назначенных

медицинским работником;
- порядок и формы регистрации незарегистрированных побочных действий лекарственных препаратов;
- методы поиска и оценки фармацевтической информации;
- перечень состояний, при которых оказывается первая помощь

Иметь практический опыт реализации лекарственных средств и товаров аптечного ассортимента;

- оказание первой помощи пострадавшим при состояниях и заболеваниях, угрожающих жизни и здоровью граждан

Уметь:

- соблюдать правила санитарно-гигиенического режима, охраны труда, техники безопасности и противопожарной безопасности при реализации лекарственных препаратов в аптечной организации

Знать:

- требования санитарно-гигиенического режима, охраны труда, меры пожарной безопасности, порядок действий при чрезвычайных ситуациях

Иметь практический опыт реализации лекарственных средств и товаров аптечного ассортимента

ПК 1.11. Соблюдать правила санитарно-гигиенического режима, охраны труда, техники безопасности и противопожарной безопасности, порядок действия при чрезвычайных ситуациях

**ФОНД ОЦЕНОЧНЫХ СРЕДСТВ
ДЛЯ ПРОВЕДЕНИЯ ТЕКУЩЕГО КОНТРОЛЯ ПО ДИСЦИПЛИНЕ
«АНАТОМИЯ И ФИЗИОЛОГИЯ ЧЕЛОВЕКА»**

Примерный перечень оценочных средств (выборочно):

1. Коллоквиум, контрольная работа
2. Ситуационная задача
3. Разноуровневые задачи и задания
4. Реферат
5. Сообщение, доклад, аналитический обзор
6. Собеседование
7. Тест

1. ТЕСТОВЫЕ ЗАДАНИЯ

1. КАНАЛАМИ ВИСОЧНОЙ КОСТИ ЯВЛЯЮТСЯ

- а) зрительный канал;
- б) лицевой канал;
- в) мышечковый канал;
- г) сосцевидный каналец;
- д) сонный канал.

2. ОТРОСТКАМИ ПОЗВОНКОВ ЯВЛЯЮТСЯ

- а) клювовидный;
- б) остистый;
- в) венечный;
- г) суставной;
- д) мышечковый.

3. НА СИММЕТРИЧНЫЕ ПОЛОВИНЫ ТЕЛО ДЕЛИТ ПЛОСКОСТЬ:

- а) фронтальная плоскость;
- б) сагиттальная плоскость;
- в) горизонтальная плоскость;
- г) вертикальная плоскость.

4. УЧАСТОК КОСТИ, РАСПОЛОЖЕННЫЙ МЕЖДУ ЕЕ ТЕЛОМ И КОНЦОМ НАЗЫВАЕТСЯ

- а) эпифиз;
- б) диафиз;
- в) метафиз;
- г) апофиз.

5. СЕСАМОВИДНОЙ КОСТЬЮ ЗАПЯСТЬЯ ЯВЛЯЕТСЯ

- а) ладьевидная кость;
- б) полулунная кость;
- в) гороховидная кость;
- г) трёхгранная кость;
- д) крючковидная кость.

6. АНАТОМИЧЕСКИМИ СТРУКТУРАМИ, ОБРАЗУЮЩИМИ СТЕНКИ ПРЕДДВЕРИЯ РТА, ЯВЛЯЮТСЯ

- а) десны;
- б) зубы;
- в) мягкое небо;
- г) щеки;
- д) диафрагма полости рта.

7. К АНАТОМИЧЕСКИМ ОБРАЗОВАНИЯМ, ПРИЛЕЖАЩИХ СПЕРЕДИ К ПИЩЕВОДУ, ОТНОСЯТСЯ

- а) аорта;
- б) трахея;
- в) перикард;
- г) тимус;
- д) грудной проток.

8. ЧАСТЯМИ ПАРИЕТАЛЬНОЙ ПЛЕВРЫ ЯВЛЯЮТСЯ

- а) реберная;
- б) сердечная;
- в) медиастинальная;
- г) диафрагмальная;
- д) легочная.

9. К ФИКСИРУЮЩЕМУ АППАРАТУ ПОЧЕК ОТНОСЯТСЯ

- а) оболочки почки;
- б) внутрибрюшное давление;
- в) почечная ножка;
- г) почечное ложе;
- д) мочеточник.

10. АНАТОМИЧЕСКИМИ СТРУКТУРАМИ, УЧАСТВУЮЩИМИ В ОБРАЗОВАНИИ ЛИМБИЧЕСКОЙ СИСТЕМЫ, ЯВЛЯЮТСЯ

- а) зубчатая извилина;
- б) переднее продырявленное вещество;
- в) гиппокамп;
- г) обонятельная луковица;
- д) шишковидная железа.

11. ОБЩЕЕ СТРОЕНИЕ ТРУБЧАТОЙ КОСТИ ВКЛЮЧАЕТ:

- а) диафиз
- б) гипофиз
- в) кифозис

12. СОГЛАСНО КЛАССИФИКАЦИИ К OSSA IRREGULARIA ОТНОСЯТ:

- а) плечевую кость
- б) ребра
- в) позвонок
- г) гороховидную кость

13. К СЕСАМОВИДНЫМ КОСТЯМ ОТНОСЯТ:

- а) подвздошную кость
- б) бедренную кость
- в) малоберцовую
- г) надколенник

14. ГРУДНОЙ ОТДЕЛ ПОЗВОНОЧНОГО СТОЛБА СОСТОИТ ИЗ:

- а) 5 позвонков
- б) 7 позвонков
- в) 12 позвонков

г) 13 позвонков

15. СКЕЛЕТ ВЕРХНЕЙ КОНЕЧНОСТИ ВКЛЮЧАЕТ В СЕБЯ:

- а) полулунную кость
- б) подвздошную кость
- в) лобковую кость
- г) грудину

16. СКЕЛЕТ НИЖНЕЙ КОНЕЧНОСТИ ВКЛЮЧАЕТ В СЕБЯ:

- а) лучевую кость
- б) малоберцовую кость
- в) тазобедренную кость
- г) крючковидную кость

17. ТАЗ СОСТОИТ ИЗ СЛЕДУЮЩИХ КОСТЕЙ:

- а) большеберцовая кость
- б) кубовидная кость
- в) клиновидная кость
- г) подвздошная кость

18. К ПАРНЫМ КОСТЯМ ЧЕРЕПА ОТНОСЯТСЯ:

- а) лобная кость
- б) решетчатая кость
- в) сошник
- г) височная кость

19. ПРЕДПЛЕЧЬЕ ВКЛЮЧАЕТ:

- а) плечевую кость
- б) лучевую кость
- в) локтевую кость
- г) ключицу

20. КОСТИ ЗАПЯСТЬЯ ВКЛЮЧАЮТ:

- а) плечевую кость
- б) лучевую кость
- в) локтевую кость
- г) полулунную кость

21. КЛЮЧИЦА ОТНОСИТСЯ К:

- а) поясу верхних конечностей
- б) свободной верхней конечности
- в) осевому скелету
- г) добавочному скелету

22. ЛОПАТКА ОТНОСИТСЯ:

- а) поясу верхних конечностей
- б) свободной верхней конечности
- в) осевому скелету
- г) добавочному скелету

23. СГИБАНИЕМ НАЗЫВАЕТСЯ:

- а) abduction

- б) flexio
- в) supinatio
- г) circumductio
- д) extensio

24. РАЗГИБАНИЕМ НАЗЫВАЕТСЯ:

- а) abduction
- б) flexio
- в) supinatio
- г) circumductio
- д) extensio

25. ПРИВЕДЕНИЕМ НАЗЫВАЕТСЯ:

- а) adduction
- б) flexio
- в) supinatio
- г) circumductio
- д) extensio

26. ОТВЕДЕНИЕМ НАЗЫВАЕТСЯ:

- а) abduction
- б) flexio
- в) supinatio
- г) circumductio
- д) extensio

27. СТРУКТУРНО-ФУНКЦИОНАЛЬНОЙ ЕДИНИЦЕЙ КОСТНОЙ ТКАНИ ЯВЛЯЕТСЯ:

- а) нефрон
- б) тиреон
- в) остеон
- г) аксон

28. К КЛЕТКАМ КОСТНОЙ ТКАНИ ОТНОСЯТ:

- а) остеобласты
- б) остеокласты
- в) остеобласты
- г) остеоциты

29. РЕЗОРБИЦИЯ КОСТНОЙ ТКАНИ ПРИ ИЗМЕНЕНИИ НАГРУЗКИ НА КОСТНУЮ ТКАНЬ ОСУЩЕСТВЛЯЕТСЯ:

- а) остеобластами
- б) остеокластами
- в) остеобластами
- г) остеоцитами

30. К СКЕЛЕТНЫМ ТКАНЯМ ОТНОСЯТ:

- а) костную
- б) хрящевую
- в) жировую
- г) ретикулярную

Критерии оценки тестирования

Оценка по 100-балльной системе	Оценка по системе «зачтено - не зачтено»	Оценка по 5-балльной системе		Оценка по ECTS
96-100	зачтено	5	отлично	A
91-95	зачтено			B
81-90	зачтено	4	хорошо	C
76-80	зачтено			D
61-75	зачтено	3	удовлетворительно	E
41-60	не зачтено	2	неудовлетворительно	Fx
0-40	не зачтено			F

Методические материалы, определяющие процедуры оценивания

Обучающемуся необходимо в течение 3-5 минут выполнить тестовые задания, стремясь делать это максимально полно и последовательно.

2. СИТУАЦИОННЫЕ ЗАДАЧИ

1. Больной обратился к врачу с жалобами на боли при движениях в плечевом суставе.

Вопрос: Какие кости участвуют в образовании плечевого сустава?

Собеседование по решению задачи: Плечевой сустав: строение; мышцы, фиксирующие и приводящие его в движение. Связь формы (структуры) и функции в опорно-двигательном аппарате.

2. Больной обратился в травматологический пункт с жалобами на боли при движениях в локтевом суставе.

Вопрос: Какие кости участвуют в образовании локтевого сустава? Собеседование по решению задачи:

Локтевой сустав: строение; мышцы, приводящие его в движение; их кровоснабжение.

Критерии оценки решения ситуационных задач

Форма проведения текущего контроля	Критерии оценивания
Решения ситуационной задачи	«5» (отлично) – выставляется за полное, безошибочное выполнение задания
	«4» (хорошо) – в целом задание выполнено, имеются отдельные неточности или недостаточно полные ответы, не содержащие ошибок.
	«3» (удовлетворительно) – допущены отдельные ошибки при выполнении задания.
	«2» (неудовлетворительно) – отсутствуют ответы на большинство вопросов задачи, задание не выполнено или выполнено не верно.

Методические материалы, определяющие процедуры оценивания

Обучающемуся необходимо в течение 2-3 минут изложить суть излагаемого вопроса, стремясь делать это максимально полно и последовательно. Обучающийся может опираться на подготовленный в ходе самостоятельной работы конспект.

3. ЗАДАНИЯ ПО ОЦЕНКЕ ОСВОЕНИЯ ПРАКТИЧЕСКИХ НАВЫКОВ

1. Показать дорсальные крестцовые отверстия
2. Определить бугорок передней лестничной мышцы (I ребро)

Критерии оценивания практических задач

Форма проведения текущего контроля	Критерии оценивания
Решения практической задачи	«5» (отлично) – выставляется за полное, безошибочное выполнение задания
	«4» (хорошо) – в целом задание выполнено, имеются отдельные неточности или недостаточно полные ответы, не содержащие ошибок.
	«3» (удовлетворительно) – допущены отдельные ошибки при выполнении задания.
	«2» (неудовлетворительно) – отсутствуют ответы на большинство вопросов задачи, задание не выполнено или выполнено не верно.

Методические материалы, определяющие процедуры оценивания

Обучающемуся необходимо в течение 2-3 минут изложить суть излагаемого вопроса, стремясь делать это максимально полно и последовательно. Обучающийся может опираться на подготовленный в ходе самостоятельной работы конспект.

4. КОНТРОЛЬНЫЕ ВОПРОСЫ ДЛЯ СОБЕСЕДОВАНИЯ

1. Предмет анатомии и физиологии человека в системе медицинского образования. История развития анатомии и физиологии. Уровни строения и функциональное единство структур организма.
2. Основные плоскости, оси тела человека и условные линии, определяющие положение органов и их частей.
3. Методы исследования в анатомии и физиологии. Экспериментальные методы исследования.
4. Общая остеология. Функциональная анатомия частей скелета. Определение процесса движения. Структуры организма, осуществляющие процесс движения. Принцип рычага в работе суставов. Общая анатомия скелета, его определение, функции, химический состав костей, костная ткань. Строение кости как органа. Классификация костей.
5. Виды соединений костей. Подвижные соединения: суставы. Строение, виды суставов, объём движений. Неподвижные и полуподвижные соединения. Рост кости в длину и толщину.
6. Плечевой сустав: связки, особенности строения, объём движений в суставе.
7. Локтевой сустав: связки, особенности строения, объём движений в суставе.
8. Тазобедренный сустав: связки, особенности строения, объём движений в суставе.
9. Коленный сустав: связки, особенности строения, объём движений в суставе.
10. Соединения позвонков, межпозвоночные диски, соединения позвоночного столба с черепом, соединения ребер с грудиной и позвоночным столбом.
11. Скелет головы. Виды соединений костей черепа. Развитие черепа (краткие данные филогенеза и онтогенеза).
12. Мозговой и лицевой отделы черепа, их изменения в процессе антропогенеза. Возрастные особенности черепа: череп новорожденного, соотношения в развитии мозгового и лицевого черепа; периоды интенсивного роста черепа после рождения.
13. Череп в целом. Наружное и внутренне основание черепа. Понятие о краниометрии.
14. Анатомо-функциональные особенности осевого скелета: строение позвонков, крестца, ребер, грудины.
15. Скелет верхних и нижних конечностей. Таз в целом.
16. Общие вопросы миологии. Мышца как орган, подразделение на части. Классификация мышц. Вспомогательный аппарат мышц (фасции, влагалища (синовиальные), сухожилия, синовиальные сумки, блоки для сухожилий мышц, костно-фиброзные каналы. Микроскопическое строение мышечного волокна. Миофибриллы. Виды мышечного сокращения, утомление, отдых.
17. Поверхностные и глубокие мышцы спины: название, топография, функции.
18. Мышцы груди: название, топография, функции.
19. Мышцы верхней конечности: название, топография, функции.
20. Мышцы нижней конечности: название, топография, функции.
21. Мышцы головы: название, топография, функции.
22. Мышцы шеи: название, топография, функции.
23. Мышцы живота: название, топография, функции.
24. Фасции верхней и нижней конечностей.
25. Фасции живота. Строение белой линии живота. Паховый канал

26. Фасции спины и груди.
27. Фасции головы и шеи. Понятие об апоневрозе.
28. Функциональная анатомия сердца. Механизмы регуляции сердечной деятельности. Особенности сердечной мышцы.
29. Проводящая система сердца. Физиологические свойства. Кровоснабжение и иннервация сердца. Сердечные циклы. Электрические явления, возникающие в работающем сердце: электрокардиограмма. Показатели сердечной деятельности: пульс, сердечные сокращения, артериальное давление.
30. Общая анатомия, развитие и функции сердечно-сосудистой системы. Общий план строения сердечно-сосудистой системы. Сосуды (артерии, вены, капилляры). Функциональные группы сосудов. Строение стенок крупных, средних и мелких артерий, капилляров и вен. Сосудодвигательный центр. Взаимосвязь между строением кровеносного русла и конструкцией органа.
31. Магистральные артерии: аорта, плечеголовной ствол, общая, наружная и внутренняя артерии. Подключичные артерии.
32. Брюшная часть аорты: чревной ствол, кровоснабжение внутренних органов. Понятие об артериальных анастомозах.
33. Артерии нижних конечностей. Места определения пульсации основных магистральных сосудов.
34. Верхняя полая вена: пути венозного оттока.
35. Нижняя полая вена: пути венозного оттока. Венозные анастомозы.
36. Портальная вена. Порто-кавальные анастомозы.
37. Функциональная анатомия органов дыхания. Анатомо-физиологические особенности лёгких.
38. Топография плевры, функции. Средостение.
39. Механизмы регуляции дыхания. Дыхание как физиологический процесс. Дыхательный цикл. Показатели внешнего дыхания, лёгочные объёмы. Дыхательный центр. Понятие о мукоцилиарном клиренсе.
40. Методы исследования показателей внешнего дыхания, состояния бронхо-легочной системы. Показатели внешнего дыхания, лёгочные объёмы.
41. И.П. Павлов - основатель учения о пищеварении. Методы, разработанные И.П. Павловым для изучения функции пищеварительных желёз. Механизмы регуляции пищеварения.
42. Полость рта: общее строение, границы. Кости, формирующие твердое небо. Мышцы, формирующие мягкое небо.
43. Язык: строение, функции, мышцы языка (собственные и скелетные). Распределение вкусовых зон.
44. Глотка: строение, функции, сообщение с другими отделами. Мышцы глотки. Кольцо Пирогова-Вальдейера. Акт глотания, жевания.
45. Пищевод: топография, отделы, сужения.
46. Желудок: топография, строение, кровоснабжение, иннервация, лимфотток. Пищеварение в желудке. Желудочный сок.
47. Тонкая кишка: отделы, строение. Пищеварение в тонком кишечнике: полостное и пристеночное. Двигательная функция кишечника, механизм её регуляции. Кишечный сок. Всасывание в тонком кишечнике.

48. Толстая кишка: отделы, строение. Пищеварение в толстом кишечнике. Микрофлора толстого кишечника, её значение. Аппендикс: особенности строения, варианты расположения.
49. Функциональная анатомия печени и поджелудочной железы. Механизмы регуляции секреции ферментов и желчи. Ферменты, их определение, классификация.
50. Функциональная анатомия выделительной системы. Основные выделительные структуры и органы организма человека (лёгкие, пищеварительно-кишечный тракт, потовые, сальные железы). Общий план строения мочевой системы. Органы, образующие мочевую систему. Механизмы мочеобразования, мочевыделения и их регуляция.
51. Роль мочевыделительной системы в регуляции артериального давления. Ренин-ангиотензин-альдостероновая система. Понятие о диурезе.
52. Женская репродуктивная система: матка, маточные трубы, яичники. Регуляция менструального цикла.
53. Мужская репродуктивная система: яички, придаток яичка, семенной канатик, семенные пузырьки, простата. Особенности гормональной регуляции.
54. Функциональная анатомия органов иммуногенеза: тимус, костный мозг, селезенка, лимфатические узлы, очаговые скопления лимфоидной ткани (миндалины, аппендикс, Пейеровы бляшки).
55. Понятие об антигенах. Иммуитет, виды иммунитета. Система иммунобиологического надзора и кооперация его компонентов.
56. Система комплемента, роль в формировании иммунологической реакции. Гуморальный иммунитет. Иммуноглобулины. Роль антител в иммунном ответе. Реакция антиген-антитело. Понятие о врожденных иммунодефицитах. Общие принципы иммуномоделирующей терапии.
57. Функциональная анатомия желез внутренней секреции. Иерархия желез, гормоны, механизмы и принципы гормональной регуляции. Центральные органы эндокринной системы (гипоталамус, гипофиз, эпифиз).
58. Периферические органы эндокринной системы. Основы регуляции деятельности желез по принципу обратной связи. Функциональная анатомия щитовидной, паращитовидных желез, надпочечников, гонад.
59. Общая неврология: классификация нервной системы, ее отделы, нейроны, синапсы, медиаторы, рефлекторная дуга, серое и белое вещество, нервные волокна, нервный центр.
60. Развитие нервной системы в фило- и онтогенезе. Формирование отделов головного мозга.
61. Типы высшей нервной деятельности. Учение И.П. Павлова о типах высшей нервной деятельности.
62. Конечный мозг: внутреннее строение полушарий, спайки, узлы, боковые желудочки. Конечный мозг: его доли, борозды и извилины полушарий мозга. Локализация функций в коре головного мозга. Возбуждение и торможение в центральной нервной системе. Учение А.А. Ухтомского о доминанте. Физиологическое значение доминанты. Условные и безусловные рефлексы.
63. Анализаторы 1 и 2 сигнальных систем. Физиологические основы памяти, речи, сознания. Биоритмы мозга. Стадии сна.

64. Отделы головного мозга (ствол мозга) принципы организации и функционирования продолговатого мозга, моста, среднего мозга, мозжечка, таламуса. Связь с другими отделами центральной нервной системы.
65. Функциональная анатомия соматического и вегетативного отделов нервной системы.
66. Понятие об анализаторах. Принцип строения и классификации анализаторов. Учение И.П. Павлова об анализаторах. Значение органов чувств в жизнедеятельности человека. Отделы сенсорной системы.
67. Строение органа слуха: наружное, среднее, внутренне ухо. Вестибулярный аппарат.
68. Строение органа зрения. Вспомогательный аппарат глаз.
69. Строение органа обоняния: полость носа, кровоснабжение, иннервация. Обонятельный тракт.
70. Орган вкуса. Строение, кровоснабжение, иннервация.

Критерии оценки рефератов, докладов, сообщений, конспектов:

Критерии оценки	Баллы	Оценка
Соответствие целям и задачам дисциплины, актуальность темы и рассматриваемых проблем, соответствие содержания заявленной теме, заявленная тема полностью раскрыта, рассмотрение дискуссионных вопросов по проблеме, сопоставлены различные точки зрения по рассматриваемому вопросу, научность языка изложения, логичность и последовательность в изложении материала, количество исследованной литературы, в том числе новейших источников по проблеме, четкость выводов, оформление работы соответствует предъявляемым требованиям.	5	Отлично
Соответствие целям и задачам дисциплины, актуальность темы и рассматриваемых проблем, соответствие содержания заявленной теме, научность языка изложения, заявленная тема раскрыта недостаточно полно, отсутствуют новейшие литературные источники по проблеме, при оформлении работы имеются недочеты.	4	Хорошо
Соответствие целям и задачам дисциплины, содержание работы не в полной мере соответствует заявленной теме, заявленная тема раскрыта недостаточно полно, использовано небольшое количество научных источников, нарушена логичность и последовательность в изложении материала, при оформлении работы имеются недочеты.	3	Удовлетворительно
Работа не соответствует целям и задачам дисциплины, содержание работы не соответствует заявленной теме, содержание работы изложено не научным стилем.	2	Неудовлетворительно

Методические материалы, определяющие процедуры оценивания

Обучающемуся необходимо в течение 2-3 минут изложить суть излагаемого вопроса, стремясь делать это максимально полно и последовательно. Обучающийся может опираться на подготовленный в ходе самостоятельной работы конспект.

5. ТЕМЫ ДОКЛАДОВ

1. История развития анатомии и физиологии.
2. Функциональная анатомия костей плечевого пояса и плечевой кости, их развитие в онтогенезе, возможные варианты и аномалии развития.

3. Роль мочевыделительной системы в регуляции артериального давления.

Критерии оценки тем докладов

Критерии оценки докладов в виде компьютерной презентации:	Баллы	Оценка
Компьютерная презентация соответствует целям и задачам дисциплины, содержание презентации полностью соответствует заявленной теме, рассмотрены вопросы по проблеме, слайды расположены логично, последовательно, завершается презентация четкими выводами.	5	Отлично
Компьютерная презентация соответствует целям и задачам дисциплины, содержание презентации полностью соответствует заявленной теме, заявленная тема раскрыта недостаточно полно, при оформлении презентации имеются недочеты.	4	Хорошо
Компьютерная презентация соответствует целям и задачам дисциплины, но её содержание не в полной мере соответствует заявленной теме, заявленная тема раскрыта недостаточно полно, нарушена логичность и последовательность в расположении слайдов.	3	Удовлетворительно
Презентация не соответствует целям и задачам дисциплины, содержание не соответствует заявленной теме и изложено не научным стилем.	2-0	Неудовлетворительно

Методические материалы, определяющие процедуры оценивания

Обучающемуся необходимо в течение 3-5 минут изложить суть излагаемого вопроса, стремясь делать это максимально полно и последовательно. Обучающийся может опираться на подготовленный в ходе самостоятельной работы конспект.

**ФОНД ОЦЕНОЧНЫХ СРЕДСТВ
ДЛЯ ПРОВЕДЕНИЯ ПРОМЕЖУТОЧНОЙ АТТЕСТАЦИИ ПО
ДИСЦИПЛИНЕ
«АНАТОМИЯ И ФИЗИОЛОГИЯ ЧЕЛОВЕКА»**

Промежуточная аттестация проводится в форме экзамена.

Промежуточная аттестация включает следующие типы заданий: тестовые задания, практико-ориентированные задания, решение ситуационной задачи, собеседование по контрольным вопросам и т.д.

1. ТЕСТОВЫЕ ЗАДАНИЯ

ОПОРНО-ДВИГАТЕЛЬНЫЙ АППАРАТ

Остеология

I. Введение в анатомию. Анатомическая номенклатура. Оси и плоскости тела человека. Общие признаки позвонков (типичный позвонок).

Тестовые задания первого уровня

1. Какая плоскость делит тело человека на правую и левую половины?

- a) Фронтальная;
- b) Горизонтальная;
- c) Сагиттальная;
- d) Вертикальная.

2. Плечевая кость относится к:

- a) Губчатым длинным костям;
- b) Губчатым коротким костям;
- c) Плоским костям;
- d) Длинным трубчатым костям;
- e) Коротким трубчатым костям.

3. Пластическая анатомия изучает?

- a) Строение тела по областям с учетом положения и взаимоотношения между собой;
- b) Поврежденные болезнью органы и ткани;
- c) Строение тела человека;
- d) Основные жизненные процессы, метаболизм органов;
- e) Внешние формы и пропорции тела человека.

4. В какой плоскости находятся суставные поверхности у шейных позвонков?

- a) Горизонтальной;
- b) Сагиттальной;
- c) Вертикальной;
- d) Фронтальной;
- e) Поверхностной.

5. Сколько суставных отростков имеет позвонок?

- a) 3;
- b) 2;
- c) 4;
- d) 1;
- e) 5.

6. Сколько отростков имеет позвонок?

- a) 5;
- b) 7;
- c) 8;
- d) 6;
- e) 9.

7. От какой части позвонка отходят поперечные отростки?

- a) От дуги позвонка;
- b) От ножек позвонка;
- c) От тела позвонка;
- d) От верхней вырезки позвонка;
- e) От нижней вырезки позвонка.

8. Кто сформировал учение о четырех типах телосложения и темпераментах?

- a) Гиппократ;
- b) Аристотель;
- c) Герофил;
- d) Эристрат;
- e) Леонардо да Винчи.

9. Какие кости не относятся к длинным трубчатым костям?

- a) Ключица;
- b) Плечевая;
- c) Локтевая;
- d) Лучевая.

10. Что является структурно-функциональной единицей кости:

- a) Остеокласт;
- b) Промежуточное вещество;
- c) Остеон;
- d) Остеобласт.

Тестовые задания второго уровня

11. Типичный позвонок имеет?

- a) 2 верхних суставных отростка;
- b) 2 нижних суставных отростка;
- c) 2 остистых отростка;
- d) 2 правых поперечных отростка;
- e) 2 левых поперечных отростка.

12. Какие части позвонка участвуют в образовании позвоночного отверстия?

- a) Дуга позвонка;
- b) Ножки дуги позвонка;
- c) Тело позвонка;
- d) Верхняя вырезка позвонка;
- e) Нижняя вырезка позвонка.

13. На туловище различают следующие области:

- a) Грудь;
- b) Ягодичную;
- c) Спины;
- d) Дельтовидную;
- e) Промежности.

14. Крымскую школу анатомов возглавляли известные ученые:

- a) Н.К. Лысенков;
- b) В.Г. Колесников;

- c) Р.И. Гельвиг;
- d) В.И. Зяблов;
- e) В.В. Ткач.

15. Львовскую школу анатомов возглавляли профессора?

- a) Г.Н. Петров;
- b) В.С. Пикалюк;
- c) В.А. Бец;
- d) И.А. Марковский;
- e) А.М. Нетлюх.

16. Назовите плоскости тела человека?

- a) Фронтальная;
- b) Сагиттальная;
- c) Горизонтальная;
- d) Вертикальная;
- e) Продольная.

17. Выдающимися представителями Харьковской школы анатомов были?

- a) В.П. Воробьев;
- b) Р.Д. Синельников;
- c) В.В. Бобин;
- d) М.А. Тихашуев;
- e) М.С. Спиров.

18. Перечислите классические методы анатомического исследования?

- a) Рентгенография;
- b) Ультрафиолетовое исследование;
- c) Пироговские срезы;
- d) Магнитно-резонансная томография;
- e) Макро и микроскопические методы.

19. Историю анатомии подразделяют на следующие периоды?

- a) Период древней (донаучный) анатомии;
- b) Период пластической анатомии;
- c) Период топографической анатомии;
- d) Период научной анатомии;
- e) Период эволюционной анатомии.

20. Назовите основные типы телосложения:

- a) Долихоморфный тип;
- b) Эмбриональный тип;
- c) Мезоморфный тип;
- d) Фетальный тип;
- e) Брахиморфный тип.

21. Назовите стадии развития скелета?

- a) Губчатая;
- b) Перепончатая;
- c) Хрящевая;
- d) Костная;
- e) Фетальная.

22. Назовите части типичного позвонка:

- a) Шейка;

- b) Тело;
- c) Дуга;
- d) Ножки;
- e) Мышечки.

23. Какие функции выполняет скелет:

- a) Опорную;
- b) Защитную;
- c) Локомотивную;
- d) Образование нейроглии.

24. Какие из перечисленных образований не относятся к осевому скелету:

- a) Грудная клетка;
- b) Позвоночный столб;
- c) Верхние конечности;
- d) Нижние конечности.

25. Какие стадии развития проходит скелет в эмбриональном периоде:

- a) Соединительнотканную;
- b) Хрящевую;
- c) Эластическую;
- d) Костную.

26. Живая кость содержит:

- a) 30% органических веществ;
- b) 50% воды;
- c) 22% неорганических веществ;
- d) 28% органических веществ.

27. Какие точки окостенения имеются в костях:

- a) Первичные;
- b) Вторичные;
- c) Третичные;
- d) Добавочные.

28. Какие различают виды окостенения:

- a) Эндесмальное;
- b) Перихондральное;
- c) Эндохондральное;
- d) Перидесмальное.

29. Какие из перечисленных костей относятся к губчатым костям:

- a) Кости пястья;
- b) Кости предплюсны;
- c) Кости запястья;
- d) Тела позвонков.

30. Каждый сомит, за исключением первых двух, дифференцируется на участки:

- a) Дерматом;
- b) Склеротом;
- c) Миотом;
- d) Остеотом.

31. Изменения костного вещества, обусловленные атрофией (на

рентгенограмме) это:

- a) Остеопороз;
- b) Деформация суставных головок;
- c) Остеофиты;
- d) Сужение суставной щели.

32. Функция апофизов:

- a) Прикрепление суставной капсулы;
- b) Образование суставных поверхностей;
- c) Прикрепление мышц;
- d) Прикрепление связок.

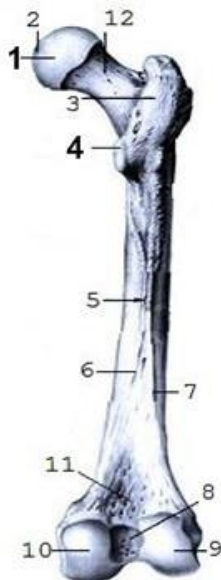
Тестовые задания третьего уровня

33. Укажите сроки окостенения анатомических структур, указанных под номерами 4 и 8.



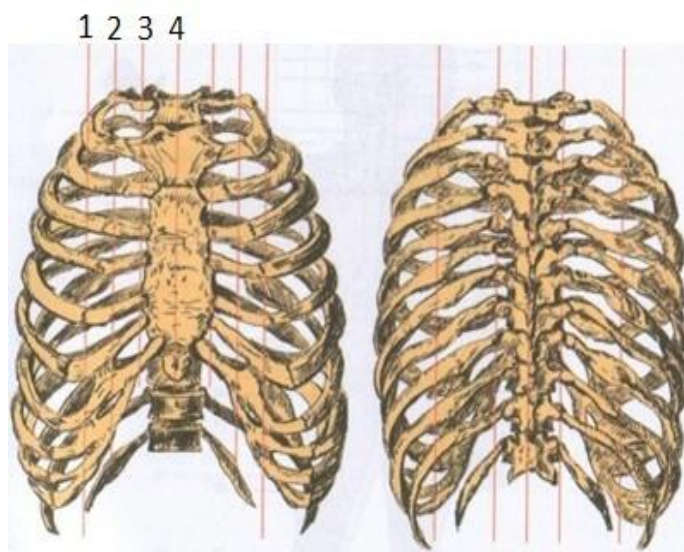
- a) 3 года;
- b) 2 месяца;
- c) 18 лет;
- d) 7 лет;
- e) 10-15 лет.

34. Укажите сроки окостенения анатомических структур, указанных под номерами 1, 4:



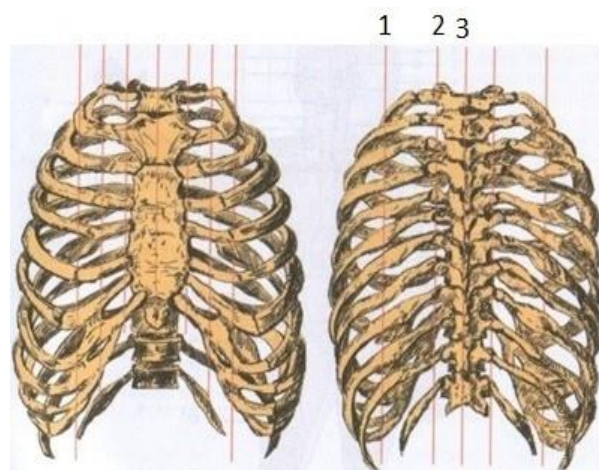
- a) Начало первого года;
- b) 13-14 лет;
- c) 8 недель;
- d) 2-3 года;
- e) 18-19 лет.

35. Обозначьте линии тела человека, указанные под цифрами 2, 3, 4.



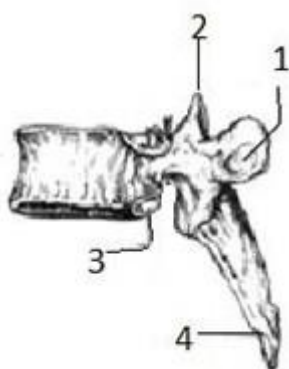
- a) Linea mediana anterior;
- b) Lineae sternalis;
- c) Linea parasternalis;
- d) Linea medioclavicularis;
- e) Linea mediana posterior.

36. Обозначьте линии тела человека указанные под цифрами 1, 2, 3.



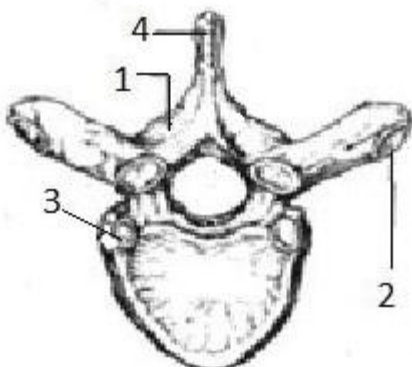
- a) Linea mediana anterior;
- b) Linea parasternalis;
- c) Linea mediana posterior;
- d) Linea paravertebralis;
- e) Linea scapularis .

37. Назовите анатомические структуры позвонка указанные под цифрами 1, 2, 3, 4:



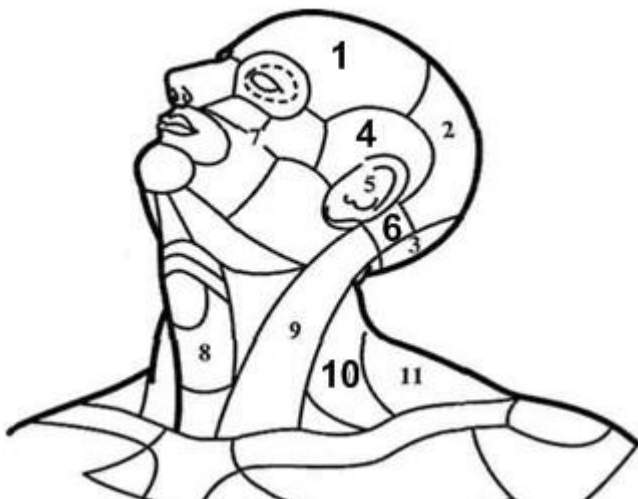
- a) Fovea costalis processus transversi;
- b) Processus articularis superior ;
- c) Incisura vertebralis inferior;
- d) Fovea costalis inferior;
- e) Processus spinosus .

38. Назовите анатомические структуры позвонка, указанные под цифрами 1, 2, 3, 4:



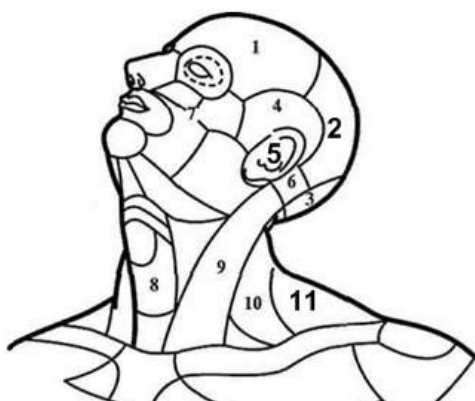
- a) Processus spinosus;
- b) Arcus vertebrae;
- c) Foramen vertebrale;
- d) Fovea costalis superior;
- e) Fovea costalis processus transversi.

39. Укажите области головы и шеи, указанные под цифрами 1, 4, 6, 10:



- a) Regio mastoidea;
- b) Regio frontalis;
- c) Regio temporalis;
- d) Regio cervicalis lateralis;
- e) Regio cervicalis posterior.

40. Укажите области головы и шеи, указанные под цифрами 2, 5, 11:



- a) Regio frontalis;
- b) Regio parietalis;
- c) Regio cervicalis anterior;
- d) Regio auricularis;
- e) Regio cervicalis posterior.

II. Шейные, грудные, поясничные позвонки, их особенности. Крестец, копчик.

Тестовые задания первого уровня

50. Шейные позвонки отличаются от всех других позвонков:

- a) Наличием отверстий в поперечных отростках;
- b) Наличием реберных ямок;
- c) Наличием добавочных отростков;
- d) Наличием сосцевидных отростков.

51. Какие характерные особенности первого шейного позвонка:

- a) Отсутствие тела;
- b) Наличие тела;
- c) Раздвоенный остистый отросток;
- d) Отсутствие отверстий в поперечных позвонках.

52. Одна реберная полуямка имеется:

- a) У девятого позвонка;
- b) У десятого позвонка;
- c) У одиннадцатого позвонка;
- d) У двенадцатого позвонка.

53. Промежуточные крестцовые гребни образуются в результате сращения:

- a) Остистых отростков;
- b) Суставных отростков;
- c) Добавочных отростков;
- d) Поперечных отростков.

54. У каких позвонков имеются добавочные и сосцевидные отростки?

- a) Шейных;
- b) Грудных;
- c) Поясничных;
- d) Крестцовых.

55. На каких позвонках имеются реберные отростки:

- a) Шейных;
- b) Грудных;
- c) Поясничных;
- d) Крестцовых.

56. Латеральные крестцовые гребни образуются в результате сращения:

- a) Остистых отростков;
- b) Поперечных отростков;
- c) Суставных отростков;
- d) Сосцевидных отростков.

57. В каком отверстии лежит ствол спинномозгового нерва:

- a) Межостистом;
- b) Позвоночном;
- c) Межпозвоночном;
- d) Поперечном.

58. Сколько позвонков имеет позвоночный столб?

- a) 35-38;
- b) 32-34;
- c) 32-40;
- d) 34-36.

59. В какой плоскости расположены суставные поверхности поясничных позвонков?

- a) Фронтальной;

- b) Горизонтальной;
- c) Вертикальной;
- d) Сагиттальной.

60. В какой плоскости расположены суставные поверхности грудных позвонков?

- a) Фронтальной;
- b) Горизонтальной;
- c) Вертикальной;
- d) Сагиттальной.

61. В каких позвонках есть отверстие поперечного отростка?

- a) В шейных за исключением первого;
- b) В шейных;
- c) В грудных;
- d) В поясничных.

62. Какой позвонок не имеет тела?

- a) 5 поясничный;
- b) 6 шейный;
- c) 1 шейный;
- d) 2 шейный.

63. Сколько гребней имеется на крестце?

- a) 4;
- b) 3;
- c) 6;
- d) 5.

64. На каком позвонке находится ямка зуба?

- a) 5 шейном;
- b) 3 грудном;
- c) 1 грудном;
- d) 1 шейном.

65. Какие позвонки имеют раздвоенные на конце остистые отростки?

- a) Крестцовые;
- b) Шейные;
- c) Поясничные;
- d) Копчиковые.

66. На каком позвонке находится сонный бугорок?

- a) 7 шейном;
- b) 5 шейном;
- c) 6 шейном;
- d) 1 грудном.

67. На каких позвонках отсутствуют отростки и дуги?

- a) Шейных;
- b) Поясничных;
- c) Крестцовых;
- d) Копчиковых.

68. На каких грудных позвонках отсутствуют реберные ямки поперечных отростков?

- a) XI-XII;
- b) I-XII;

- c) X-XI-XII;
- d) I-II.

Тестовые задания второго уровня

69. Перечислите особенности шейных позвонков:

- a) Маленькое тело;
- b) Суставные отростки расположены во фронтальной плоскости;
- c) В поперечных отростках имеются отверстия;
- d) Остистые отростки раздвоены на концах;
- e) Суставные отростки в сагиттальной плоскости.

70. Что образует межпозвоночные отверстия?

- a) Верхняя позвоночная вырезка;
- b) Нижняя позвоночная вырезка;
- c) Позвоночное отверстие;
- d) Ножки дуги позвонка;
- e) Поперечное отверстие.

71. Какие отверстия имеются на крестце?

- a) Дорсальные крестцовые отверстия;
- b) Вентральные крестцовые отверстия;
- c) Верхние крестцовые отверстия;
- d) Нижние крестцовые отверстия;
- e) Латеральные крестцовые отверстия.

72. Назовите особенности 1 шейного позвонка?

- a) Не имеет тела и вырезок;
- b) Имеет сосцевидный отросток;
- c) Нет остистого и суставных отростков;
- d) Имеет переднюю и заднюю дуги и на них имеются бугорки;
- e) Имеет добавочный отросток.

73. Перечислите особенности шейных позвонков:

- a) Маленькое тело;
- b) Суставные отростки расположенные во фронтальной плоскости;
- c) В поперечных отростках имеются отверстия;
- d) Остистые отростки раздвоены на концах;
- e) Суставные отростки расположены в сагиттальной плоскости.

74. Перечислите особенности грудных позвонков:

- a) Суставные поверхности суставных отростков расположены в горизонтальной плоскости;
- b) На поперечных отростках имеются реберные ямки;
- c) На телах позвонков имеются верхние и нижние полу-ямки;
- d) Суставные поверхности суставных отростков расположены во фронтальной плоскости;
- e) Остистые отростки расположены в горизонтальной плоскости.

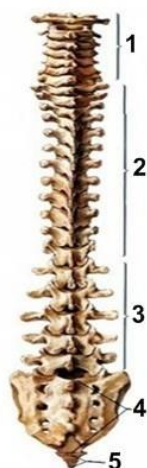75. Перечислите особенности поясничных позвонков:

- a) Сосцевидные отростки;
- b) Добавочные отростки;
- c) Суставные поверхности суставных отростков расположены в сагиттальной плоскости;

- d) Суставные поверхности суставных отростков расположены вертикально;
- e) Суставные поверхности суставных отростков расположены в гориз. плоск.

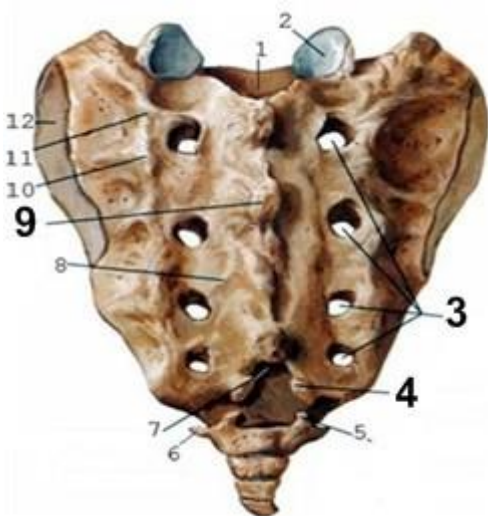
Тестовые задания третьего уровня

76. Обозначьте отделы позвоночника указанные под цифрами 1, 3, 4:



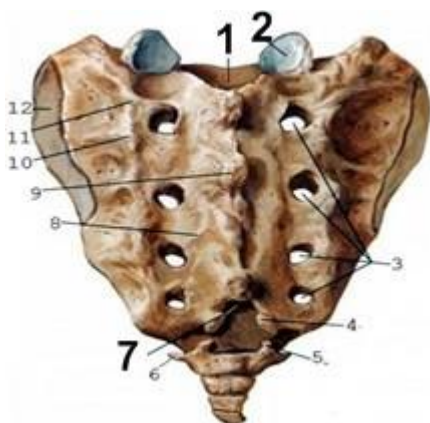
- a) Os sacrum;
- b) Vertebrae cervicales;
- c) Vertebrae thoracicae;
- d) Vertebrae lumbales;
- e) Vertebrae terminales.

77. Обозначьте анатомические структуры крестца, указанные под цифрами 3, 4, 9:



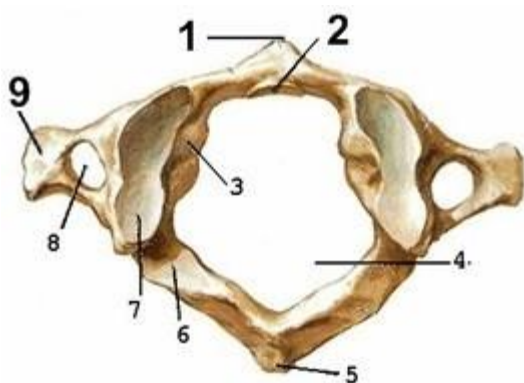
- a) Foramina sacralia pelvina;
- b) Foramina sacralia dorsalia;
- c) Facies auricularis;
- d) Cornua sacralia;
- e) Crista sacralis mediana.

78. Обозначьте анатомические структуры крестца, указанные под цифрами 1, 2, 7:



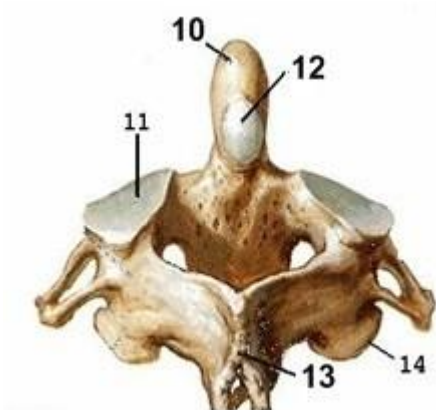
- a) Linea transversa;
- b) Processus articularis superior;
- c) Hiatus sacralis;
- d) Canalis sacralis;
- e) Facies auricularis.

79. Обозначьте анатомические структуры 1 шейного позвонка, указанные под цифрами 1, 2, 9:



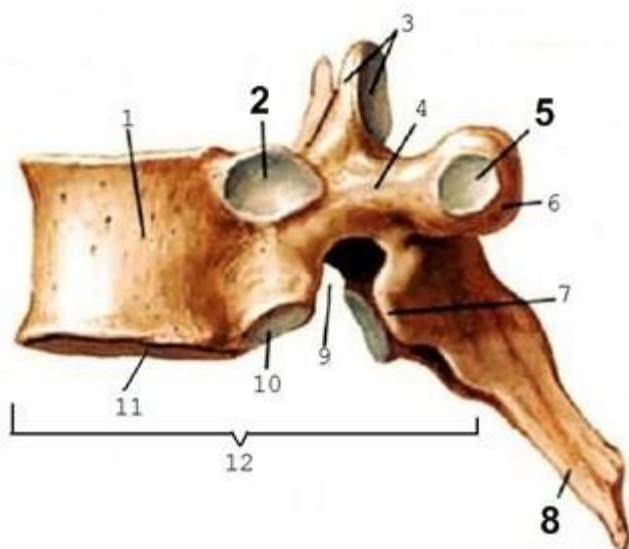
- a) Arcus posterior;
- b) Tuberculum posterius;
- c) Tuberculum anterius;
- d) Fovea dentis;
- e) Processus transversus.

80. Обозначьте анатомические структуры 2 шейного позвонка, указанные под цифрами 10, 12, 13.



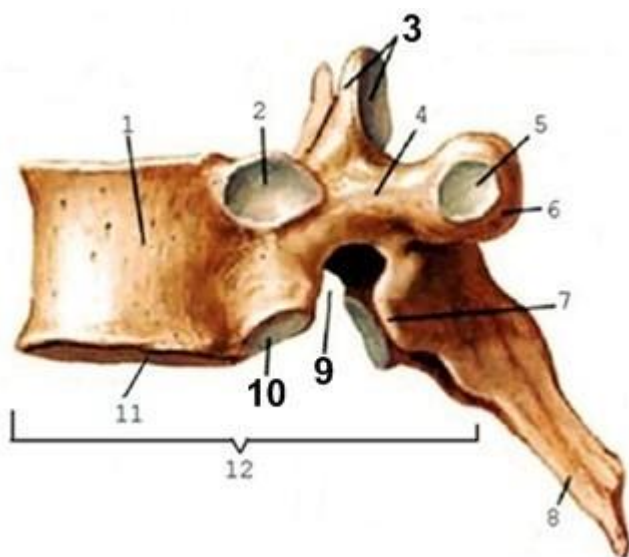
- a) Processus spinosus;
- b) Dens;
- c) Facies articularis posterior;
- d) Facies articularis superior;
- e) Fovea dentis.

81. Обозначьте анатомические особенности грудного позвонка, указанные под цифрами 2, 5, 8:



- a) Fovea costalis processus transversus;
- b) Fovea costalis superior;
- c) Incisura vertebralis inferior;
- d) Processus articularis superior;
- e) Processus spinosus.

82. Обозначьте анатомические особенности грудного позвонка, указанные под цифрами 3, 9, 10:



- a) Fovea costalis superior;
- b) Incisura vertebralis inferior;
- c) Processus articularis superior;
- d) Processus spinosus;
- e) Fovea costalis inferior.

**III. Грудина и ребра. Кости пояса верхней конечности:
лопатка, ключица.**

Тестовые задания первого уровня

83. На какой из костей находится бугорок передней лестничной мышцы:

- a) Ключица;
- b) II ребро;
- c) На теле IV шейного позвонка;
- d) На I ребре.

84. Какие части имеет грудина:

- a) Рукоятку;
- b) Тело;
- c) Мечевидный отросток;
- d) Все перечисленные образования.

85. Какие ребра относят к ложным:

- a) I-V;
- b) VIII- X;
- c) X-XII;
- d) V-X.

86. Когда появляются первые точки окостенения на ключице:

- a) 3 неделя внутриутробного периода;
- b) 2 месяц внутриутробного периода;
- c) 15 неделя внутриутробного периода;
- d) 20 неделя внутриутробного периода.

87. Какие ребра относятся к истинным:

- a) I-VII;
- b) VIII-X;
- c) I-V;
- d) XI- XII.

88. Какие из перечисленных костей относятся к поясу верхних конечностей:

- a) Лопатка, грудина;
- b) Ключица, грудина;
- c) Ключица, лопатка;
- d) Плечевая кость, I ребро.

89. В какой отросток продолжается ость лопатки?

- a) Клювовидный;
- b) Акромиальный;
- c) Ключичный;
- d) Венечный.

90. У какого ребра угол совпадает с бугорком?

- a) Первого;
- b) Одиннадцатого;
- c) Двенадцатого;
- d) Десятого.

91. Какое из перечисленных ребер не имеет гребня на головке, угларебра, бугорка ребра:

- a) I ребро;
- b) VIII ребро;

- c) X ребро;
- d) XII ребро.

92. Какая из поверхностей ключицы шероховатая:

- a) Верхняя;
- b) Нижняя;
- c) Передняя;
- d) Задняя.

93. В какой плоскости находятся поверхности I ребра:

- a) Фронтальной;
- b) Сагитальной;
- c) Горизонтальной;
- d) Вертикальной.

94. Какие ребра соединяются с грудиной непосредственно?

- a) I-VII;
- b) I-X;
- c) X-XII;
- d) I-IX.

95. Какая функция клювовидного отростка лопатки:

- a) Сочленяется с I ребром;
- b) Сочленяется с грудиной;
- c) Сочленяется с ключицей, образуя сустав;
- d) Необходим для прикрепления связок.

Тестовые задания второго уровня

96. На каких из перечисленных ребер нет гребней на головке:

- a) I ребро;
- b) II ребро;
- c) XI ребро;
- d) XII.

97. По каким признакам определяют принадлежность ключицы к правой или левой половине?

- a) Медиальный изгиб смотрит вперед;
- b) Грудинный конец мощный, круглый;
- c) Нижняя поверхность шероховата;
- d) Нижняя поверхность гладкая.

98. Какие ямки имеет лопатка:

- a) Надостную;
- b) Подостную;
- c) Подлопаточную;
- d) Надреберную.

99. Характерно ли для первого ребра наличия:

- a) Верхней и нижней поверхностей;
- b) Борозды подключичной артерии и вены;
- c) Совпадения бугорка ребра с углом;
- d) Верхнего и нижнего края.

100. Какие углы имеет лопатка:

- a) Верхний;

- b) Нижний;
- c) Медиальный;
- d) Латеральный.

101. Какие ребра относятся к колеблющимся:

- a) IX;
- b) X;
- c) XI;
- d) XII.

102. На каких частях грудины имеются реберные и яремная вырезки:

- a) Теле;
- b) Рукоятке;
- c) Мечевидном отростке;
- d) В области угла грудины.

103. Назовите части грудины:

- a) Мечевидный отросток;
- b) Тело;
- c) Вырезка грудины;
- d) Рукоятка.

104. На теле всех ребер, кроме первого различают:

- a) Наружную поверхность;
- b) Верхнюю поверхность;
- c) Внутреннюю поверхность;
- d) Нижнюю поверхность.

105. На каких ребрах нет бугорков?

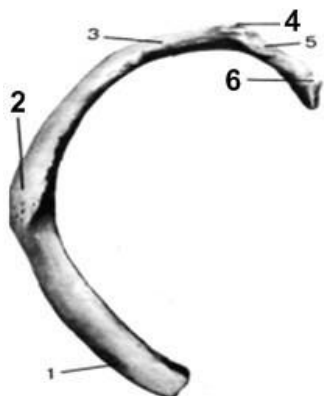
- a) I ребре;
- b) XI ребре;
- c) XII ребре;
- d) X ребре.

106. На каких ребрах нет гребня на головке?

- a) I ребре;
- b) IX ребре;
- c) XII ребре;
- d) X ребре.

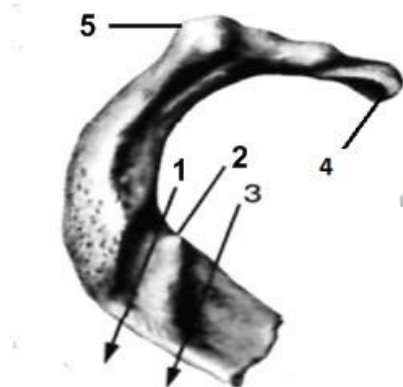
Тестовые задания третьего уровня

107. Обозначьте анатомические структуры под номерами 2, 4, 6:



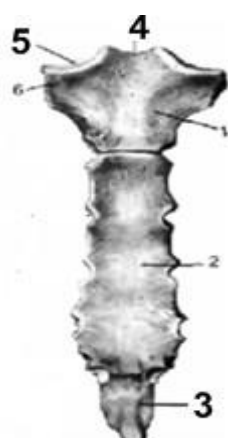- a) Collum costae;
- b) Extremitas anterior;
- c) Caput costae;
- d) Tuberculum costae;
- e) Tuberositas m.serrati anterioris.

108. Обозначьте анатомические структуры, указанные под номерами 1,2,5.



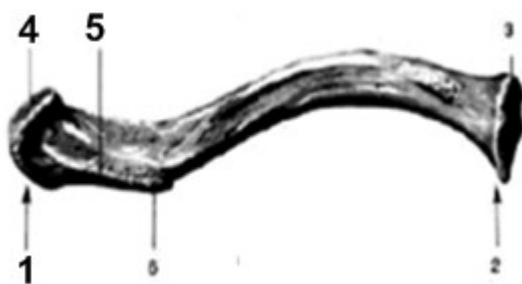- a) Caput costae;
- b) Sulcus v. subclaviae;
- c) Tuberculum costae;
- d) Sulcus a. subclaviae;
- e) Tuberculum m. scaleni anterioris.

109. Обозначьте анатомические структуры, указанные под цифрами 3,4,5



- a) Corpus sterni;
- b) Incisura jugularis;
- c) Processus xiphoideus;
- d) Incisura costalis;
- e) Incisura clavicularis.

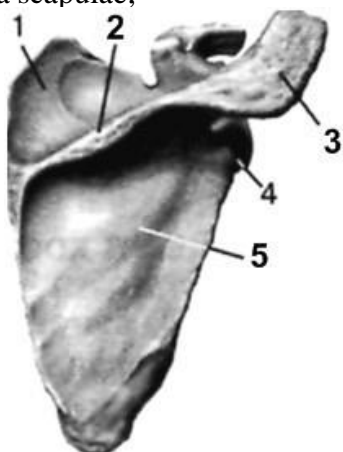
110. Обозначьте анатомические структуры ключицы, указанные под номерами 1,4,5.



- a) Tuberculum conoideum;
- b) Extremitas acromialis;
- c) Facies articularis sternalis;
- d) Linea trapezoidea;
- e) Facies articularis acromialis.

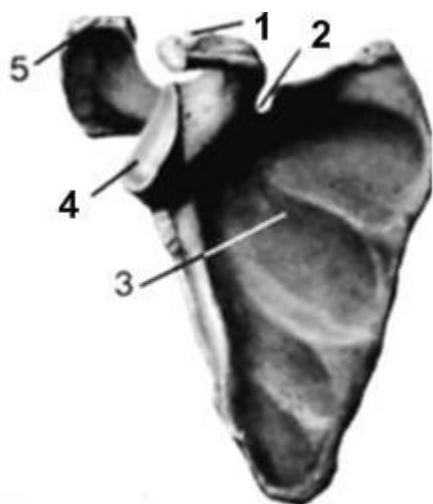
111. Обозначьте анатомические структуры лопатки, указанные под номерами 2, 3, 5.

Spina scapulae;



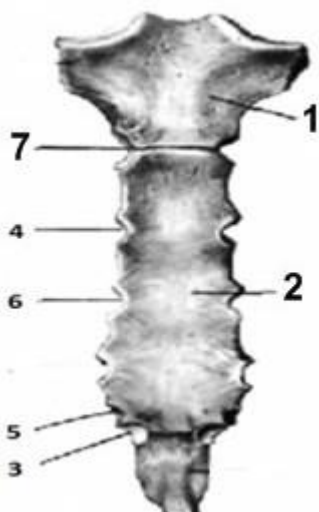
- a) Fossa infraspinata;
- b) Collum scapulae;
- c) Fossa supraspinata;
- d) Acromion.

112. Обозначьте анатомические структуры лопатки, указанные под номерами 1, 2, 4.



- a) Incisura scapulae;
- b) Facies articularis acromialis;
- c) Processus coracoideus;
- d) Fossa subscapularis;
- e) Cavitas glenoidalis.

113. Обозначьте анатомические структуры грудины, указанные под номерами 1, 2, 7.



- a) Incisura costalis IV;
- b) Corpus sterni;
- c) Incisura costalis II;
- d) Incisura costalis VII;
- e) Manubrium sterni.

IV. Кости свободной верхней конечности: плечевая кость, кости предплечья и кисти.

Тестовые задания первого уровня

114. На какой из перечисленных костей находится борозда локтевого нерва?

- a) Локтевой;
- b) Лучевой;
- c) Плечевой;
- d) Лопатке.

115. В каком месте чаще всего происходит перелом плечевой кости?

- a) Анатомической шейке;
- b) Хирургической шейке;
- c) Травматологической шейке;
- d) Во всех перечисленных образованиях сразу.

116. Сколько костей имеется на запястье?

- a) 8-9;
- b) 10-12;
- c) 6-7;
- d) 12-14.

117. Какая из перечисленных костей запястья относится к сесамовидным?

- a) Головчатая;
- b) Трёхгранная;
- c) Гороховидная;
- d) Трапецевидная.

118. Какие отростки имеются на проксимальном конце локтевой кости?

- a) Локтевой, венечный;
- b) Локтевой, лучевой;
- c) Локтевой, плечевой;
- d) Клювовидный, венечный.

119. Какой из перечисленных краёв на лучевой кости самый острый?

- a) Передний;
- b) Задний;
- c) Межкостный;
- d) Латеральный.

120. Суженное место плечевой кости, ниже большого и малого бугорков плечевой кости, называется?

- a) Анатомической шейкой;
- b) Хирургической шейкой;
- c) Анатомическая и хирургическая шейки;
- d) Нет правильного варианта.

121. Из каких частей состоит кисть?

- a) Пясть, запястье, плюсна;
- b) Запястье, пясть, фаланги пальцев;
- c) Плюсна, предплюсна, фаланги пальцев;
- d) Плюсна, пясть, фаланги пальцев.

122. На какой поверхности плечевой кости проходит межбугорковая борозда?

- a) Задней;
- b) Передней;
- c) Медиальной;
- d) Латеральной.

123. Какая из костей не участвует в образовании проксимального ряда костей запястья?

- a) Ладьевидная;
- b) Гороховидная;
- c) Трёхгранная;
- d) Головчатая.

124. Сколько костей имеет пясть?

- a) Три;
- b) Четыре;
- c) Восемь;

d) Пять.

125. Какая из частей не является составляющей костей пястья?

- a) Головка;
- b) Тело;
- c) Основание;
- d) Шейка.

126. Сколько фаланг имеет каждый палец со II по V?

- a) Две;
- b) Три;
- c) Четыре;
- d) Пять.

127. Борозда лучевого нерва на плечевой кости проходит:

- a) На передней поверхности;
- b) На задней поверхности;
- c) На медиальной поверхности;
- d) На латеральной поверхности.

128. На каком конце локтевой кости находится головка?

- a) Проксимальном;
- b) Дистальном;
- c) Переднем;
- d) Заднем.

Тестовые задания второго уровня

129. Какие края имеются на лучевой кости?

- a) Латеральный;
- b) Межкостный;
- c) Передний;
- d) Задний.

130. Какие поверхности имеет локтевая кость?

- a) Переднюю;
- b) Заднюю;
- c) Медиальную;
- d) Латеральную.

131. Какие кости имеют шиловидные отростки?

- a) Плечевая;
- b) Локтевая;
- c) Лучевая;
- d) Большеберцовая.

132. На каких костях самый острый край — межкостный?

- a) Большеберцовой;
- b) Малоберцовой;
- c) Лучевой;
- d) Локтевой.

133. Какие кости относятся к предплечью?

- a) Плечевая;
- b) Лучевая;
- c) Малоберцовая;

d) Локтевая.

134. Какие части имеет кисть:

a) Предплюсна;

b) Плюсна;

c) Запястье;

d) Пясть.

135. Какие кости образуют свободную верхнюю конечность?

a) Плечевая;

b) Ключица;

c) Локтевая;

d) Лучевая.

136. Какие из перечисленных костей относятся к запястью?

a) Трёхгранная;

b) Клиновидная;

c) Кубовидная;

d) Гороховидная.

137. Какие образования плечевой кости на проксимальном конце называются апофизами?

a) Большой бугорок;

b) Малый бугорок;

c) Медиальный гребень;

d) Латеральный гребень.

138. На дистальном конце плечевой кости имеются ямки:

a) Венечная;

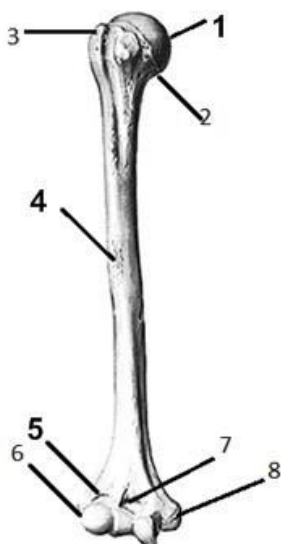
b) Локтевая;

c) Лучевая;

d) Подостная.

Тестовые задания третьего уровня

139. Назовите анатомические образования плечевой кости, обозначенные цифрами 1, 4, 5:



a) Fossa coronoidea;

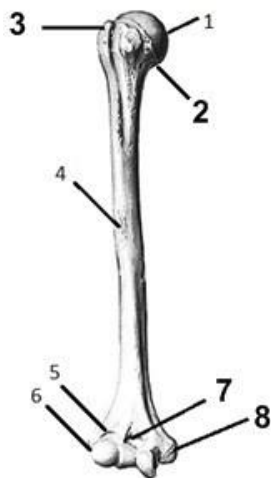
b) Caput humeri;

c) Trochlea humeri;

d) Tuberositas deltoidea;

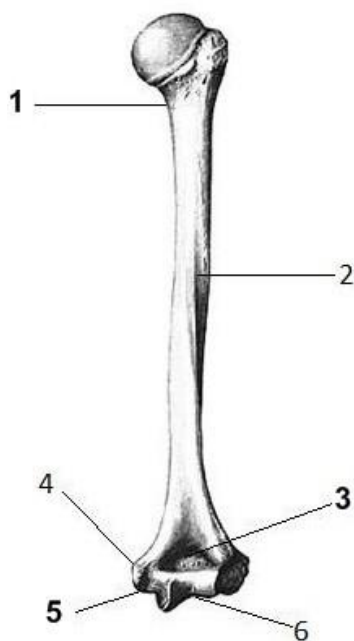
e) Fossa radialis;

140. Назовите анатомические образования плечевой кости, обозначенные цифрами 2, 3, 7, 8:



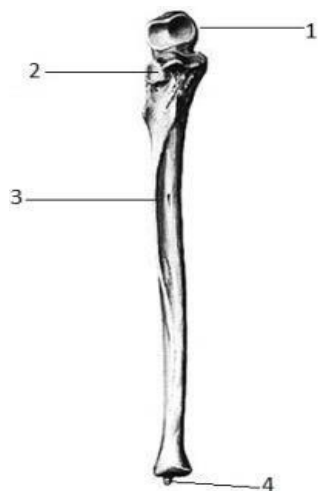
- a) Collum anatomicum;
- b) Fossa coronoidea ;
- c) Tuberculum majus;
- d) Tuberositas deltoidea;
- e) Epicondylus medialis.

141. Назовите анатомические образования плечевой кости, обозначенные цифрами 1, 3, 5:



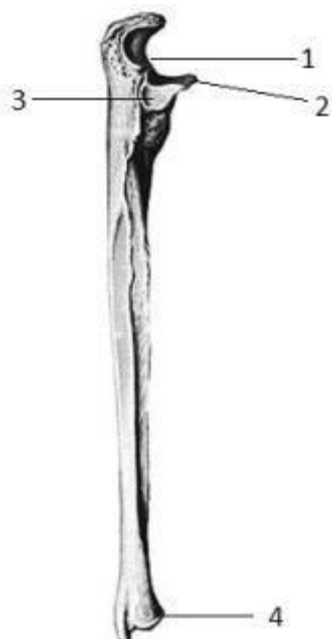- a) Sulcus nervi radialis;
- b) Sulcus nervi ulnaris;
- c) Fossa olecrani;
- d) Epicondylus lateralis;
- e) Collum chirurgicum.

142. Назовите анатомические образования локтевой кости, обозначенные цифрами:



- a) Olecranon;
- b) Incisura radialis;
- c) Facies anterior;
- d) Margo interosseus;
- e) Processus styloideus.

143. Назовите анатомические образования локтевой кости, обозначенные цифрами:



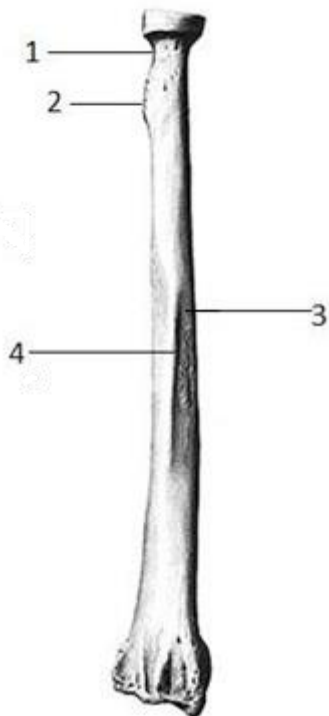
- a) Processus coronoideus ;
- b) Incisura trochlearis;
- c) Circumferencia articularis;
- d) Margo posterior ;
- e) Incisura radialis.

144. Назовите анатомические образования лучевой кости, обозначенные цифрами:



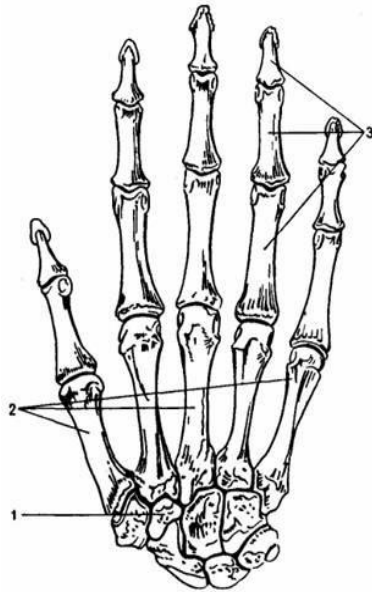
- a) *Processus styloideus lateralis*;
- b) *Processus styloideus medialis*;
- c) *Incisura ulnaris*;
- d) *Circumferentia articularis*;
- e) *Tuberositas radii*.

145. Назовите анатомические образования лучевой кости, обозначенные цифрами:



- a) *Collum radii*;
- b) *Circumferentia articularis*;
- c) *Margo posterior*;
- d) *Tuberositas radii*;
- e) *Facies lateralis*.

146. Назовите анатомические образования, обозначенные цифрами:



- a) Ossa metacarpalia;
- b) Ossa digitorum manus (phalanges);
- c) Os capitatum;
- d) Os scaphoideum;
- e) Os trapezoideum .

V. Кости пояса и свободной нижней конечности: тазовая кость, бедренная кость, кости голени и стопы. Таз в целом.

Тестовые задания первого уровня

147. Какую поверхность не имеет большеберцовая кость:

- a) Медиальную;
- b) Латеральную;
- c) Переднюю;
- d) Заднюю.

148. Какого края не имеет малоберцовая кость:

- a) Межкостного;
- b) Латерального;
- c) Переднего;
- d) Заднего.

149. На каком конце находится головка малоберцовой кости:

- a) Проксимальном;
- b) Дистальном;
- c) Переднем;
- d) Заднем.

150. Какие кости участвуют в образовании коленного сустава:

- a) Бедренная, большеберцовая, малоберцовая;
- b) Бедренная, большеберцовая, надколенник;
- c) Большеберцовая, бедренная;
- d) Большеберцовая, малоберцовая.

151. Какие кости образуют тазовую кость:

- a) Лобковая;
- b) Седалищная;
- c) Подвздошная;
- d) Все вышеперечисленные.

152. Сколько всего фаланг на всех пальцах стопы вместе:

- a) 13;
- b) 14;
- c) 16;
- d) 10.

153. На какой из перечисленных костей имеется шероховатая линия:

- a) Плечевой;
- b) Локтевой;
- c) Бедренной;
- d) Большеберцовой.

154. На какой поверхности бедренной кости расположена межвертельная линия:

- a) Передней;
- b) Задней;
- c) Латеральной;
- d) Медиальной.

155. Какая из перечисленных костей таза занимает медиально-переднее положение:

- a) Лобковая;
- b) Седалищная;
- c) Подвздошная;
- d) Гребенчатая.

156. Тела седалищной, лобковой, подвздошной костей, соединяясь между собой, образуют на тазовой кости:

- a) Запирательное отверстие;
- b) Вертлужную впадину;
- c) Вход в малый таз;
- d) Седалищное отверстие.

157. Какая из костей не относится к костям предплюсны:

- a) Кубовидная;
- b) Трехгранная;
- c) Таранная;
- d) Пяточная.

158. Какая кость имеет камбаловидную линию:

- a) Малоберцовая;
- b) Большеберцовая;
- c) Бедренная;
- d) Плечевая.

159. До какого возраста на рентгенограмме костей таза будут видны промежутки между костями:

- a) До 25 лет;
- b) До 30 лет;
- c) До 40 лет;
- d) До 16 лет.

160. Какие кости принимают участие в образовании голеностопного сустава:

- a) Большеберцовая, малоберцовая, таранная;
- b) Большеберцовая, малоберцовая, пяточная;
- c) Большеберцовая, таранная;
- d) Малоберцовая, кубовидная, большеберцовая.

161. Когда появляются вторичные точки окостенения на бедренной кости:

- a) От 1 года до 5 лет после рождения;
- b) От 5 до 8 лет;
- c) От 8 до 10 лет;
- d) На 9 месяце внутриутробного развития.

162. На какой из костей находится переднее и заднее межмышцелковое поле:

- a) Большеберцовой;
- b) Малоберцовой;
- c) Локтевой;
- d) Бедренной.

163. На какой кости нижней конечности находится гребенчатая линия:

- a) Большеберцовой;
- b) Малоберцовой;
- c) Бедренной;
- d) Тазовой.

Тестовые задания второго уровня

164. Какие из перечисленных костей не относятся к свободной нижней конечности:

- a) Кости стопы;
- b) Тазовая;
- c) Подвздошная;
- d) Седалищная.

165. Какие из перечисленных костей не имеют ушковидной поверхности:

- a) Крестец;
- b) Лобковая;
- c) Подвздошная;
- d) Седалищная.

166. На каких костях имеются лодыжки:

- a) Плечевой;
- b) Лучевой;
- c) Малоберцовой;
- d) Большеберцовой.

167. На каких костях самый острый край – передний:

- a) Большеберцовой;
- b) Малоберцовой;
- c) Лучевой;
- d) Локтевой.

168. Какие части имеет стопа:

- a) Предплюсна;
- b) Плюсна;
- c) Запястье;
- d) Пясть.

169. Какие из костей относятся к костям голени:

- a) Большеберцовая;
- b) Бедренная;
- c) Малоберцовая;

d) Локтевая.

170. Какие из перечисленных костей относятся к предплюсне:

a) Пяточная;

b) Таранная;

c) Головчатая;

d) Трапециевидная.

171. На каких костях таза имеются ости:

a) Седалищной;

b) Подвздошной;

c) Лобковой;

d) На всех 3-х костях.

172. Какие из образований находятся на проксимальном конце бедренной кости:

a) Головка;

b) Межмышцелковое возвышение;

c) Большой вертел;

d) Малый вертел.

173. Какого образования нет на дистальном конце бедренной кости:

a) Медиального мыщелка;

b) Латерального мыщелка;

c) Венечной ямки;

d) Межмышцелкового гребня.

Артросиндесмология

Тестовые задания первого уровня

174. Между какими частями позвонков натянуты *ligg. flava*?

a) Между остистыми отростками;

b) Между поперечными отростками;

c) Между дугами позвонков;

d) Между суставными отростками.

175. К какому виду соединений относится соединение дужек позвонков?

a) К синхондрозам;

b) К синдесмозам;

c) К синостозам;

d) К дизартрозам.

176. В каком из отделов позвоночника находится вейная связка?

a) Крестцовом;

b) Грудном;

c) Поясничном;

d) Шейном.

177. Как называется связка, идущая по верхушкам остистых отростков позвонков в поясничном и грудном отделах?

a) Желтая;

b) Вейная;

c) Надостистая;

d) Крыловидная.

178. *Art. sternoclavicularis* относится по виду к:

- a) Простой комбинированный;
- b) Сложный комбинированный;
- c) Сложный комплексный.

179. Какая связка принимает участие в образовании свода плеча?

- a) Боковая латеральная;
- b) Клювовидно-плечевая;
- c) Клювовидно-акромиальная;
- d) Боковая медиальная.

180. Какой по функции art. humeri?

- a) Многоосный;
- b) Одноосный;
- c) Двухосный;
- d) Блоковидно-вращательный.

181. Какой по функции art. humeroulnaris?

- a) Одноосный;
- b) Двухосный;
- c) Многоосный;
- d) Блоковидно-вращательный.

182. Какой по форме art. radiocarpea?

- a) Эллипсоидный;
- b) Цилиндрический;
- c) Блоковидный;
- d) Чашеобразный.

183. К какому виду соединений относится symphysis pubica?

- a) Синхондроз;
- b) Синдесмоз;
- c) Гемиартроз;
- d) Диартроз.

184. К какому виду суставов относится art. coxae?

- a) Комбинированный;
- b) Простой;
- c) Сложный;
- d) Комплексный.

185. Какой по функции art. genus?

- a) Двухосный;
- b) Одноосный;
- c) Многоосный;
- d) Блоковидно-вращательный.

186. Какая связка является ключом сустава Шопара?

- a) Медиальная связка;
- b) Раздвоенная связка;
- c) Пяточно-малоберцовая связка;
- d) Длинная подошвенная связка.

187. Какая связка является ключом сустава Лисфранка?

- a) Раздвоенная;
- b) Латеральная межкостная клиноплюсневая;
- c) Длинная подошвенная;

d) Медиальная межкостная клиноплюсневая.

188. Какой по форме art. coxae?

- a) Чашеобразный (ореховидный);
- b) Блоковидный (винтообразный);
- c) Цилиндрический;
- d) Эллипсоидный.

189. Межкостная мембрана голени относится к:

- a) Синмиозам;
- b) Синдесмозам;
- c) Синхондрозам;
- d) Синостозам.

190. Какими костями образован коленный сустав?

- a) Большеберцовой, малоберцовой, надколенником;
- b) Бедренной, большеберцовой, малоберцовой;
- c) Бедренной, большеберцовой, надколенником;
- d) Бедренной, малоберцовой, надколенником.

191. Между какими костями расположен голеностопный сустав?

- a) Большеберцовой, малоберцовой, таранной;
- b) Большеберцовой, малоберцовой, пяточной;
- c) Большеберцовой, малоберцовой, кубовидной;
- d) Большеберцовой, малоберцовой, ладьевидной.

192. Выберите наиболее правильный ответ. Артросиндесмология это:

- a) Учение о костях;
- b) Учение о соединении костей;
- c) Учение о суставах;
- d) Все ответы верны.

193. Какой по форме art. atlantooccipitalis?

- a) Шаровидный;
- b) Мышелковый;
- c) Седловидный;
- d) Плоский.

194. Какой по форме art. atlantoaxialis mediana?

- a) Эллипсоидный;
- b) Плоский;
- c) Седловидный;
- d) Цилиндрический.

195. Вокруг каких осей возможны движения в artt. atlantoaxialis?

- a) Вертикальной;
- b) Фронтальной;
- c) Сагиттальной;
- d) Всех вышеперечисленных.

196. Какой по функции височно-нижнечелюстной сустав?

- a) Одноосный;
- b) Двухосный;
- c) Многоосный;
- d) Блоковидно-вращательный.

197. Какой по виду реберно-поперечный сустав?

- a) Простой, комбинированный;
- b) Сложный, комбинированный;
- c) Простой, комплексный;
- d) Сложный, комплексный.

Тестовые задания второго уровня

198. Какие связки соединяют тела позвонков?

- a) Передняя продольная связка;
- b) Задняя продольная связка;
- c) Поперечная связка;
- d) Верхняя связка.

199. К какой группе суставов относятся art. sternocostales?

- a) Простой;
- b) Комплексный;
- c) Сложный;
- d) Комбинированный.

200. Какие связки укрепляют art. sternocostales?

- a) Передние лучистые грудинореберные;
- b) Задние лучистые грудинореберные;
- c) Мембрана грудины;
- d) Боковая лучистая.

201. Какие связки укрепляют крестцово-копчиковый сустав?

- a) Латеральная крестцово-копчиковая связка;
- b) Вентральная крестцово-копчиковая связка;
- c) Глубокая дорсальная крестцово-копчиковая связка;
- d) Поверхностная дорсальная крестцово-копчиковая связка.

202. Укажите форму дугоотростчатых суставов?

- a) Плоские;
- b) Блоковидные;
- c) Мыщелковые;
- d) Шаровидные.

203. Срединный атлантоосевой сустав по виду:

- a) Простой, комплексный;
- b) Сложный, комплексный;
- c) Простой, комбинированный;
- d) Сложный, комбинированный.

204. Какие суставные поверхности в art. acromioclavicularis?

- a) Суставная поверхность ключичной вырезки грудины;
- b) Суставная поверхность грудинного конца ключицы;
- c) Суставная поверхность акромиального конца ключицы;
- d) Суставная поверхность акромиона.

205. Какие движения возможны в art. cubiti?

- a) Сгибание;
- b) Разгибание;
- c) Отведение;
- d) Приведение.

206. Какие движения возможны в art. humeroulnaris?

- a) Сгибание;
- b) Приведение;
- c) Отведение;
- d) Разгибание.

207. Art. radioulnaris distalis по виду:

- a) Комбинированный;
- b) Простой;
- c) Сложный;
- d) Комплексный.

208. Какие кости участвуют в образовании art. carpometacarpea pollicis?

- a) Первая пястная кость;
- b) Вторая пястная кость;
- c) Кость трапеция;
- d) Трапециевидная кость.

209. Укажите виды сводов стопы:

- a) Продольные;
- b) Поперечные;
- c) Вертикальные;
- d) Горизонтальные.

210. Вокруг каких осей возможны движения в art. genus?

- a) Фронтальной;
- b) Вертикальной;
- c) Сагиттальной;
- d) Всех.

211. Между какими костями предплюсны располагается art. tarsi transversa (Шопаров сустав)?

- a) Таранной и ладьевидной;
- b) Большеберцовой и малоберцовой;
- c) Пяточной и кубовидной;
- d) Медиальной и промежуточной клиновидными.

212. При каких условиях в голеностопном суставе возможны дополнительные движения в стороны?

- a) При подошвенном сгибании;
- b) При тыльном сгибании;
- c) При сгибании в коленном суставе;
- d) При опоре на пальцы стопы.

213. Какие виды движений в art. atlantooccipitalis?

- a) Вращение;
- b) Разгибание;
- c) Приведение;
- d) Сгибание.

214. К какому виду суставов относится art. atlantooccipitalis?

- a) Комбинированный;
- b) Простой;
- c) Сложный;
- d) Комплексный.

215. Какие виды движений в art. atlantooccipitalis?

- a) Вращение;
- b) Разгибание;
- c) Приведение;
- d) Сгибание.

216. Вокруг каких осей возможны движения в art. atlantooccipitalis?

- a) Фронтальной;
- b) Вертикальной;
- c) Сагиттальной;
- d) Всех вышеперечисленных.

217. Какие связки укрепляют атлантозатылочный сустав?

- a) Передняя атлантозатылочная мембрана;
- b) Крыловидные связки;
- c) Задняя атлантозатылочная мембрана;
- d) Крестообразная связка.

218. Какие связки укрепляют височно-нижнечелюстной сустав?

- a) Шило-нижнечелюстная;
- b) Латеральная;
- c) Надостистая;
- d) Межостистая.

219. Укажите какой по виду art. Temporomandibularis:

- a) Простой, комбинированный;
- b) Простой, комплексный;
- c) Сложный, комбинированный;
- d) Сложный, комплексный.

Краниология

Тестовые задания первого уровня

220. Затылочная кость образует:

- a) Задне-нижний отдел мозгового черепа;
- b) Заднюю и верхнюю стенки полости черепа;
- c) Боковые и нижние стенки полости черепа;
- d) Полностью всю заднюю черепную ямку.

221. Затылочная кость окостеневаает:

- a) На основе соединительной ткани;
- b) На основе хряща;
- c) На основе эмбриональной соединительной ткани и хряща;
- d) Непосредственно из преобразующейся в костную ткань мезенхимы.

222. Большое затылочное отверстие окружают:

- a) Базилярные части затылочной кости;
- b) Базилярные и латеральная части затылочной кости;
- c) Базилярная, латеральные части и чешуя затылочной кости;
- d) Базилярная часть и затылочная чешуя.

223. Наружный рельеф чешуи затылочной кости обусловлен:

- a) Прикреплением мышц;
- b) Прикреплением мышц и связок;
- c) Прикреплением связок;
- d) Слиянием окостеневающих частей.

224. Подъязычный канал проходит:

- a) Через базилярную часть затылочной кости;
- b) Через боковые и базилярную части затылочной кости;
- c) Через мыщелки затылочной кости;
- d) Сквозь боковые части мыщелков затылочной кости.

225. Надпереносье находится на:

- a) Перегородке носа;
- b) Носовых костях;
- c) Чешуе лобной кости;
- d) На лобных отростках верхней челюсти.

226. На месте прикрепления к лобной кости большого серповидного отростка твердой мозговой оболочки образуется:

- a) Лобный гребень;
- b) Петушинный гребень;
- c) Лобный выступ;
- d) Венечный шов.

227. Лобные пазухи открываются непосредственно в:

- a) Решетчатый лабиринт;
- b) Средний носовой ход;
- c) Клиновидную пазуху;
- d) Гайморову пазуху.

228. Затылочная кость относится к:

- a) Губчатым костям;
- b) Плоским костям;
- c) Смешанным костям;
- d) Воздухоносным костям.

229. Глоточный бугор расположен:

- a) На скате затылочной кости;
- b) На наружной поверхности базилярной части затылочной кости;
- c) На затылочном выступе;
- d) На гребне затылочной кости.

230. Суставные мыщелки находятся на:

- a) Латеральных частях затылочной кости;
- b) Основной части затылочной кости;
- c) Чешуйчатой части затылочной кости;
- d) Верхней челюсти.

231. Наружный и внутренний затылочные выступы несет:

- a) Основная часть затылочной кости;
- b) Боковые части затылочной кости;
- c) Чешуйчатая часть;
- d) Все указанные части.

232. Какой части нет на лобной кости?

- a) Носовой;
- b) Глазничной;
- c) Чешуи;
- d) Основной.

233. Вдавление от узла тройничного нерва расположено:

- a) На передней поверхности пирамиды височной кости близ ее верхушки;

- b) На задней поверхности пирамиды височной кости близ ее основания;
- c) На границе каменистой и чешуйчатой частей височной кости;
- d) На чешуе височной кости.

234. Пирамиды височной кости имеет поверхности:

- a) Переднюю, заднюю, нижнюю;
- b) Наружную, внутреннюю, нижнюю;
- c) Наружную, внутреннюю, заднюю;
- d) Наружную, заднюю, переднюю.

235. Костнымместищем органов слуха и гравитации является:

- a) Барабанная часть височной кости;
- b) Каменистая часть височной кости;
- c) Сосцевидный отросток височной кости;
- d) Сосцевидный отросток и барабанная часть височной кости.

236. Где начинается мышечно-трубный канал?

- a) В барабанной полости;
- b) В каменистой щели;
- c) В яремной ямке;
- d) Во внутреннем слуховом проходе.

237. Каналы большого и малого каменистых нервов проходят:

- a) На передней поверхности пирамиды височной кости в области верхушки;
- b) На задней поверхности пирамиды в области основания;
- c) На нижней поверхности пирамиды височной кости в области верхушки;
- d) На основании пирамиды височной кости.

238. Дугообразное возвышение расположено:

- a) На нижней поверхности пирамиды височной кости;
- b) На барабанной части височной кости;
- c) У основания пирамиды височной кости;
- d) На передней поверхности пирамиды височной кости.

239. Височная кость состоит из 3 частей:

- a) Сосцевидной, каменистой и чешуйчатой;
- b) Сосцевидной, каменистой и барабанной;
- c) Каменистой, барабанной и чешуйчатой;
- d) Каменистой, барабанной и тела.

240. Где начинается сосцевидный канал?

- a) В яремной ямке;
- b) В каменистой ямочке;
- c) В барабанной полости;
- d) В сонном канале.

241. На границе чешуйчатой и каменистой частей височной кости находится:

- a) Каменисто-барабанная щель;
- b) Каменисто-чешуйчатая щель;
- c) Барабанно-чешуйчатая щель;
- d) Чешуйчато-сосцевидная щель.

242. На чешуйчатой части височной кости различают:

- a) Яремный отросток;
- b) Скуловой отросток;

с) Вдавление тройничного нерва;

д) Отверстие канала большого каменистого нерва.

243. Где заканчивается каналец барабанной струны?

а) В барабанной полости;

б) На дне внутреннего слухового прохода;

с) Шилососцевидным отверстием;

д) В каменисто-барабанной щели.

244. Где начинается барабанный каналец?

а) На передней стенке канала лицевого нерва;

б) В барабанной полости;

с) В шилососцевидном отверстии;

д) В каменистой ямочке.

245. Где начинается и заканчивается лицевой канал?

а) Барабанной полости и каменистой ямочке;

б) Внутренний слуховой проход и шилососцевидное отверстие;

с) В каменистой щели и шилососцевидном отверстии;

д) В каменистой ямочке и внутреннем слуховом проходе.

246. Какого отростка не имеет скуловая кость?

а) Лобного;

б) Височного;

с) Верхнечелюстного;

д) Носового.

247. Подвижной костью лицевого черепа является:

а) Затылочная кость;

б) Решетчатая кость;

с) Нижняя челюсть;

д) Верхняя челюсть.

248. Каких образований не имеет подъязычная кость?

а) Тела;

б) Больших рогов;

с) Малых рогов;

д) Вырезки подъязычной кости.

249. На передней поверхности тела верхней челюсти различают:

а) Бугор верхней челюсти;

б) Альвеолярные ячейки;

с) Подглазничное отверстие;

д) Ладьевидную ямку.

250. Каких образований нет на альвеолярном отростке верхней челюсти?

а) Альвеолярной дуги;

б) Зубных альвеол;

с) Меж- и внутриальвеолярных перегородок;

д) Клыковой ямки.

251. Какие отростки имеет небная кость?

а) Клиновидный, глазничный и пирамидальный;

б) Альвеолярный и носовой;

с) Носовой и верхнечелюстной;

d) Горизонтальный и перпендикулярный.

252. Какого отростка не имеет верхняя челюсть?

a) Лобного;

b) Альвеолярного;

c) Носового;

d) Небного.

253. Наличие какого образования нижней челюсти свойственно только современному человеку?

a) Альвеолярных возвышений;

b) Углов нижней челюсти;

c) Альвеолярной части тела;

d) Подбородочного возвышения.

254. На суставном отростке нижней челюсти не имеется:

a) Головки;

b) Шейки;

c) Крыловидной ямки;

d) Височной ямки.

255. Нижнечелюстные отверстия находятся:

a) На внутренней поверхности ветви нижней челюсти;

b) На наружной поверхности ветви нижней челюсти;

c) На теле нижней челюсти;

d) В области подбородка.

256. Канал нижней челюсти заканчивается:

a) Альвеолярным отверстием;

b) Крыловидным отверстием;

c) Нижнечелюстным отверстием;

d) Подбородочным отверстием.

257. Нижняя челюсть участвует в образовании:

a) Височной ямки;

b) Подвисочной ямки;

c) Крыловидно-небной ямки;

d) Крыловидной ямки.

258. Какие образования находятся на глазничной поверхности верхней челюсти?

a) Подглазничная борозда;

b) Носовой гребень;

c) Носослезная борозда;

d) Подглазничное отверстие.

259. Какие образования отсутствуют на ветви нижней челюсти?

a) Нижнечелюстное отверстие;

b) Язычок нижней челюсти;

c) Венечный отросток;

d) Подбородочная ость.

260. Какой поверхности не имеет верхняя челюсть?

a) Подвисочной;

b) Передней;

c) Носовой;

d) Скуловой.

261. Овальное отверстие находится на:

- a) Малых крыльях;
- b) Больших крыльях;
- c) Крыловидных отростках клиновидной кости;
- d) Турецком седле.

262. Остистое отверстие клиновидной кости находится:

- a) У основания малых крыльев;
- b) Впереди круглого отверстия;
- c) Между круглым и овальным отверстиями;
- d) Латеральнее овального отверстия.

263. У основания малых крыльев основной кости находится:

- a) Круглое отверстие;
- b) Зрительный канал;
- c) Крыловидный канал;
- d) Отверстие пазухи клиновидной кости.

264. Крыловидные отростки отходят от:

- a) Больших крыльев основной кости;
- b) Малых крыльев основной кости;
- c) Тела основной кости;
- d) Места соединения больших крыльев с телом основной кости.

265. Из каких частей состоит основная кость?

- a) Больших, малых крыльев и крыловидных отростков;
- b) Тела, больших и малых крыльев, крыловидных отростков;
- c) Тела, крыловидных и наклоненных отростков;
- d) Тел, крыльев и глазничных частей.

266. Каких частей не имеет решетчатая кость?

- a) Перпендикулярной пластинки;
- b) Продырявленной пластинки;
- c) Лабиринта;
- d) Тела.

267. 3 ветвь тройничного нерва проходит через:

- a) Верхнюю глазничную щель;
- b) Круглое отверстие;
- c) Овальное отверстие;
- d) Остистое отверстие.

268. Пазуха основной кости сообщается с:

- a) Лабиринтом решетчатой кости;
- b) Глазницей;
- c) Полостью носа;
- d) Лобной пазухой.

269. Крючковидный отросток клиновидной кости является частью:

- a) Крыловидных отростков;
- b) Малых крыльев;
- c) Спинки турецкого седла;
- d) Ости клиновидной кости.

270. 2я ветвь тройничного нерва проходит через:

- a) Остистое отверстие;
- b) Овальное отверстие;
- c) Круглое отверстие;
- d) Верхнюю глазничную щель.

271. Верхняя глазничная щель находится между:

- a) Малыми и большими крыльями клиновидной кости;
- b) Телом и малыми крыльями клиновидной кости;
- c) Малыми крыльями и верхней челюстью;
- d) Большими крыльями и верхней челюстью.

272. Подвисочный гребень разделяет:

- a) Височную и подвисочную поверхности больших крыльев клиновидной кости;
- b) Височную и крыловидную поверхности больших крыльев клиновидной кости;
- c) Подвисочную и верхнечелюстную поверхности больших крыльев клиновидной кости;
- d) Височную и верхнечелюстную поверхности больших крыльев клиновидной кости.

273. Какого отверстия нет в средней черепной ямке?

- a) Овального;
- b) Круглого;
- c) Шило-сосцевидного;
- d) Остистого.

274. Какие кости не участвуют в образовании задней черепной ямки?

- a) Лобная;
- b) Затылочная;
- c) Клиновидная;
- d) Височная.

275. Посредством чего глазница сообщается со средней черепной ямкой?

- a) Верхней глазничной щели;
- b) Нижней глазничной щели;
- c) Заднего решетчатого отверстия;
- d) Отверстия продырявленной пластинки.

276. Посредством чего глазница сообщается с подвисочной ямкой?

- a) Верхней глазничной щели;
- b) Нижней глазничной щели;
- c) Носослезного канала;
- d) Подглазничного канала.

277. Круглое отверстие ведет из полости черепа в:

- a) Крылонебную ямку;
- b) Глазницу;
- c) На основание черепа;
- d) В подвисочную ямку.

278. Чем образованна нижняя стенка носовой полости?

- a) Скуловой костью;
- b) Перпендикулярной пластинкой решетчатой кости и телом небной кости;
- c) Небным отростком верхней челюсти и горизонтальной пластинкой небной кости;
- d) Горизонтальной пластинкой небной кости и сошником.

279. Какие образования открываются в нижний носовой ход?

- a) Носослезный канал;
- b) Пазуха основной кости;
- c) Пазуха верхней челюсти;
- d) Лабиринт решетчатой кости.

280. С глазницей сообщаются:

- a) Круглое отверстие;
- b) Верхняя глазничная щель;
- c) Овальное отверстие;
- d) Остистое отверстие.

281. В верхний носовой ход непосредственно открывается:

- a) Лобная пазуха;
- b) Клиновидная пазуха;
- c) Верхнечелюстная пазуха;
- d) Передние ячейки решетчатой кости.

282. Какие из названных структур участвуют в образовании латеральной стенки глазницы?

- a) Большие крылья основной кости и височная кость;
- b) Скуловая кость и большие крылья основной кости;
- c) Височная кость и малые крылья основной кости;
- d) Теменная и скуловая кости.

283. Чем образованно костное небо?

- a) Небными отростками верхней челюсти и перпендикулярной пластинкой небной кости;
- b) Горизонтальными пластинками небных костей и альвеолярными отростками верхней челюсти;
- c) Сошником и небными отростками верхней челюсти;
- d) Небными отростками верхних челюстей и горизонтальными пластинками небных костей.

284. Посредством чего ротовая полость сообщается с полостью носа?

- a) Хоан;
- b) Резцового канала;
- c) Лицевого канала;
- d) Скулового канала.

285. Какие образования открываются в верхний носовой ход?

- a) Носослезный канал;
- b) Апертура клиновидной пазухи;
- c) Верхнечелюстная пазуха;
- d) Лобная пазуха.

286. Какие образования открываются в средний носовой ход?

- a) Резцовый канал;
- b) Задние ячейки решетчатого лабиринта;
- c) Апертура клиновидной пазухи;
- d) Верхнечелюстная пазуха.

287. Куда открывается лобная пазуха?

- a) В верхний носовой ход;
- b) В средний носовой ход;
- c) В пазуху основной кости;

d) В гайморову пазуху.

288. Куда открывается гайморова пазуха?

a) В ротовую полость;

b) В нижний носовой ход;

c) В средний носовой ход;

d) В верхний носовой ход.

289. Какое образование сообщает подвисочную ямку с крылонебной?

a) Круглое отверстие;

b) Крыловидно-верхнечелюстная щель;

c) Нижняя глазничная щель;

d) Овальное отверстие.

290. Какие кости не участвуют в образовании подвисочной ямки?

a) Клиновидная;

b) Теменная;

c) Верхняя челюсть;

d) Височная.

291. Какая кость не участвует в образовании крыши черепа?

a) Затылочная;

b) Теменная;

c) Лобная;

d) Клиновидная.

292. В среднюю черепную ямку открываются все отверстия, кроме:

a) Внутреннее сонное отверстие;

b) Круглое отверстие;

c) Расщелина канала большого каменистого нерва;

d) Зрительного канала.

293. Заднюю черепную ямку образуют все кости, кроме:

a) Затылочной кости;

b) Сосцевидный угол теменной кости;

c) Крыша барабанной полости височной кости;

d) Задняя поверхность каменистой части височной кости.

294. Какой из родничков зарастает в начале 2 года жизни?

a) Задний (затылочный, малый);

b) Передний (лобный, большой);

c) Боковой (клиновидный);

d) Боковой (сосцевидный).

295. К какому году жизни синостозируются части клиновидной кости?

a) К 8 году;

b) К 5 годам;

c) К 12 годам;

d) К 3 годам.

296. К какому году жизни синостозируются части лобной кости?

a) К 5 годам;

b) К 2 годам;

c) К 13 годам;

d) К 4 годам.

297. К какому году жизни синостозируются части затылочной кости?

- a) К 10 годам;
- b) К 7 годам;
- c) К 3 годам;
- d) К 5 годам.

298. Какие из перечисленных костей не относятся к костям лицевогочерепа:

- a) Теменные кости;
- b) Подъязычная кость;
- c) Небные кости;
- d) Нижние носовые раковины.

299. Какой размер черепа преобладает у долихоморфов?

- a) Фронтальный;
- b) Вертикальный;
- c) Поперечный;
- d) Сагиттальный.

300. Какой размер черепа преобладает у брахиоморфов?

- a) Сагиттальный;
- b) Фронтальный;
- c) Вертикальный;
- d) Передне-задний.

Тестовые задания второго уровня

301. Какие из перечисленных краев имеются на теменной кости?

- a) Лобный;
- b) Чешуйчатый;
- c) Решетчатый;
- d) Клиновидный.

302. Какие образования относятся к теменной кости?

- a) Пахионовы грануляции;
- b) Сосцевидный угол;
- c) Борозда сагиттального синуса;
- d) Большое отверстие.

303. Какие из перечисленных отверстий имеются на затылочной кости?

- a) Сосцевидные;
- b) Мыщелковые;
- c) Оститстые;
- d) Канал подъязычного нерва.

304. Большое затылочное отверстие ограничено:

- a) Основной частью затылочной кости;
- b) Медиальной частью затылочной кости;
- c) Боковыми частями затылочной кости;
- d) Чешуйчатой частью затылочной кости.

305. Какие из перечисленных костей относятся к костям мозгового черепа?

- a) Лобная;
- b) Небная;
- c) Скуловая;
- d) Височная.

306. Какая из перечисленных костей не относится к костям лицевого черепа?

- a) Затылочная;
- b) Теменная;
- c) Скуловая;
- d) Слезная.

307. Какие части имеет височная кость?

- a) Основную;
- b) Каменистую;
- c) Барабанную;
- d) Чешуйчатую.

308. Какие образования имеются на нижней поверхности пирамиды височной кости?

- a) Шиловидный отросток;
- b) Шилососцевидное отверстие;
- c) Яремная ямка;
- d) Крыша барабанной полости.

309. На передней поверхности пирамиды височной кости находится:

- a) Крыша барабанной полости;
- b) Вдавление тройничного нерва;
- c) Расщелины каналов большого и малого каменистых нервов;
- d) Шиловидный отросток.

310. Каких образований нет на задней поверхности пирамиды?

- a) Сосцевидного отростка;
- b) Внутреннего слухового отверстия;
- c) Наружного отверстия водопровода преддверия;
- d) Каменистой ямки.

311. Какие отверстия имеются на височной кости?

- a) Внутреннее слуховое;
- b) Мыщелковые;
- c) Шилососцевидное;
- d) Сосцевидное.

312. Какие поверхности имеет скуловая кость?

- a) Глазничную;
- b) Носовую;
- c) Височную;
- d) Латеральную.

313. Какого отростка не имеет небная кость?

- a) Небного;
- b) Глазничного;
- c) Клиновидного;
- d) Носового.

314. Какие отверстия имеет скуловая кость?

- a) Скулоглазничное;
- b) Скуловисочное;
- c) Скулолицевое;
- d) Лобное.

315. Перечислите мелкие кости лицевого черепа:

- a) Верхняя челюсть;
- b) Сошник;
- c) Слезная кость;
- d) Нижняя челюсть.

316. Слезная кость принимает участие в образовании:

- a) Передней черепной ямки;
- b) Орбиты;
- c) Носовой полости;
- d) Средней черепной ямки.

317. Носовая кость участвует в образовании:

- a) Орбиты;
- b) Полости носа;
- c) Грушевидной вырезки носа;
- d) Перегородки носа.

318. К подъязычной кости прикрепляется:

- a) Гортань;
- b) Часть мышц шеи;
- c) Часть мимической мускулатуры;
- d) Глотка.

319. Нижняя носовая раковина участвует в образовании:

- a) Перегородки носа;
- b) Среднего носового хода;
- c) Нижнего носового хода;
- d) Латеральной стенки полости носа.

320. Верхняя челюсть участвует в образовании:

- a) Орбиты;
- b) Полости носа;
- c) Полости рта;
- d) Височной ямки.

321. Какие образования имеются на передней поверхности верхней челюсти?

- a) Альвеолярные возвышения;
- b) Клыковая ямка;
- c) Подглазничное отверстие;
- d) Небная борозда.

322. Назовите части решетчатой кости:

- a) Продырявленная пластинка;
- b) Тело;
- c) Горизонтальная пластинка;
- d) Перпендикулярная пластинка.

323. Решетчатая кость образует носовые раковины:

- a) Среднюю;
- b) Верхнюю;
- c) Медиальную;
- d) Нижнюю.

324. На теле клиновидной кости различают:

- a) Турецкое седло;

- b) Отверстие клиновидной пазухи;
- c) Гипофизарную ямку;
- d) Круглое отверстие.

325. На больших крыльях клиновидной кости находятся отверстия:

- a) Круглое;
- b) Овальное;
- c) Остистое;
- d) Зрительное.

326. Клиновидная кость является:

- a) Парным образованием;
- b) Непарным образованием;
- c) Воздухоносной костью;
- d) Соединением нескольких непарных костей.

327. Какие части имеет клиновидная кость?

- a) Каменистая часть;
- b) Барабанная часть;
- c) Большие крылья;
- d) Крыловидные отростки.

328. Какие из названных отверстий не имеются на основной кости?

- a) Шило-сосцевидное;
- b) Яремное;
- c) Круглое;
- d) Овальное.

329. Большие крылья основной кости имеют поверхности:

- a) Мозговую, глазничную;
- b) Верхнечелюстную;
- c) Крыловидную, носовую;
- d) Височную, подвисочную.

330. При соединении каких костей образуется рваное отверстие?

- a) Височной;
- b) Небной;
- c) Клиновидной;
- d) Затылочной.

331. Какие кости участвуют в образовании передней черепной ямки?

- a) Решетчатая;
- b) Лобная;
- c) Височная;
- d) Клиновидная.

332. Назовите отверстия задней черепной ямки

- a) Затылочное;
- b) Подъязычный канал;
- c) Мыщелковый канал;
- d) Сосцевидное.

333. Посредством чего глазница сообщается с полостью носа?

- a) Передних решетчатых отверстий;
- b) Задних решетчатых отверстий;
- c) Носослезного канала;

d) Нижней глазничной щели.

334. Какие отверстия связывают крыловидно-небную ямку с глазницей и полость носа?

- a) Небное;
- b) Нижняя глазничная щель;
- c) Крыловидное;
- d) Клиновидно-небное.

335. Какие кости принимают участие в образовании височной ямки?

- a) Скуловая;
- b) Затылочная;
- c) Клиновидная;
- d) Верхняя челюсть.

336. Какие кости принимают участие в образовании латеральной стенки полости носа?

- a) Небная;
- b) Верхняя челюсть;
- c) Решетчатая;
- d) Сошник.

337. В образовании костной перегородки полости носа принимает участие:

- a) Носовая кость;
- b) Сошник;
- c) Слезная кость;
- d) Решетчатая кость.

338. Какие кости ограничивают грушевидную апертуру носа?

- a) Носовая;
- b) Решетчатая;
- c) Скуловая;
- d) Верхняя челюсть.

339. Какие из названных структур участвуют в образовании верхней стенки глазницы?

- a) Глазничные части лобных костей;
- b) Малые крылья основной кости;
- c) Большие крылья основной кости;
- d) Крыловидные отростки.

340. Крыловидно-небная ямка сообщается:

- a) С полостью носа;
- b) С глазницей;
- c) С передней черепной ямкой;
- d) Со средней черепной ямкой.

341. Какие образования формируют медиальную стенку глазницы?

- a) Тело клиновидной кости;
- b) Нижняя челюсть;
- c) Слезная кость;
- d) Решетчатая кость.

342. Какие кости принимают участие в образовании крыловидно-небной ямки?

- a) Клиновидная;
- b) Решетчатая;

- c) Небная;
- d) Височная.

343. Какие кости участвуют в образовании латеральной стенки полости носа?

- a) Сошник;
- b) Височная;
- c) Небная;
- d) Верхняя челюсть.

344. Чем образована костная перегородка носа?

- a) Остью лобной кости;
- b) Перпендикулярной пластинкой решетчатой кости;
- c) Сошником;
- d) Резцовой костью.

345. В образовании свода черепа участвуют следующие кости:

- a) Верхняя челюсть;
- b) Скуловые кости;
- c) Затылочная кость;
- d) Теменные кости.

346. Какие из перечисленных костей не относятся к костям мозгового черепа:

- a) Сошник;
- b) Небная кость;
- c) Височная кость;
- d) Лобная кость.

347. Какие из костей черепа имеют скуловые отростки?

- a) Верхняя челюсть;
- b) Лобная кость;
- c) Височная кость;
- d) Нижняя челюсть.

348. В образовании наружного основания черепа принимают участие:

- a) Теменные кости;
- b) Решетчатая кость;
- c) Затылочная кость;
- d) Височные кости.

349. Отверстия наружного основания черепа:

- a) Круглое отверстие;
- b) Клиновидно-небное отверстие;
- c) Яремное отверстие;
- d) Рваное отверстие.

350. Назовите щели наружного основания черепа:

- a) Сосцевидно-барабанная;
- b) Каменисто-чешуйчатая;
- c) Клиновидно-каменистая;
- d) Верхняя глазничная щель.

351. Женский череп отличается от мужского:

- a) Более выраженные надбровные дуги;
- b) Глазницы имеют большую величину;
- c) Тупой угол нижней челюсти;
- d) Более развит мозговой череп.

352. Передняя черепная ямка образована:

- a) Продырявленной пластинкой решетчатой кости;
- b) Большими крыльями клиновидной кости;
- c) Каменистой частью височной кости;
- d) Глазничными частями лобной кости.

353. Перечислите отличия черепа новорожденного от черепа взрослого человека.

- a) Мозговой отдела черепа в 8 раз больше лицевого;
- b) Мозговой отдела черепа в 4 раза больше лицевого;
- c) На частях черепа не выражены места прикрепления мышц;
- d) Широкий вход в глазницу.

354. Какие виды швов вы знаете?

- a) Плоские;
- b) Зубчатые;
- c) Губчатые;
- d) Чешуйчатые.

355. Для определения формы черепа на рентгенограммах измеряют размеры:

- a) Фронтальный;
- b) Горизонтальный;
- c) Сагиттальный;
- d) Вертикальный.

356. На рентгенограммах в боковой проекции можно оценить:

- a) Черепные ямки;
- b) Толщину и рельеф костей мозгового черепа;
- c) Формы и размеры клиновидной и лобной пазух;
- d) Анатомические образования в области верхней челюсти.

МИОЛОГИЯ

I. Обзор строения мышечной системы. Классификация мышц. Мышцы фасции головы и шеи. Треугольники шеи. Межфасциальные пространства.
Тестовые задания первого уровня

357. Укажите мышцы окружности рта:

- a) Жевательная;
- b) Латеральная крыловидная;
- c) Мышца гордецов;
- d) Круговая мышца рта;
- e) Височная.

358. Поднятие и опускание нижней челюсти обеспечивают мышцы:

- a) Круговая мышца рта;
- b) Жевательные;
- c) Мимические мышцы;
- d) Надчерепная мышца;
- e) Мышца, поднимающая угол рта.

359. Какая мышца обеспечивает смыкание век?

- a) m. Orbicularis oris;
- b) m. Procerus;
- c) m. Orbicularis oculi;

d) *m. Corrugator supercilii*.

360. В каком треугольнике шеи располагается сонная артерия?

- a) Поднижнечелюстном треугольнике;
- b) Сонном треугольнике;
- c) Треугольнике Пирогова;
- d) Лопаточно-трахеальном треугольнике;
- e) Лопаточно-ключичном.

361. Какая структура образует границу *trig. linguale* (Пирогова) сзади снизу?

- a) *m. styloglossus*;
- b) *m. digastricus*;
- c) *m. genioglossus*;
- d) *m. hyoglossus*.

362. Какая мышца прикрепляется к венечному отростку нижней челюсти?

- a) Височная;
- b) Латеральная крыловидная;
- c) Медиальная крыловидная;
- d) Напрягающая мягкое небо;
- e) Жевательная.

363. Какая из перечисленных мышц обеспечивает движение языка вперед и вниз?

- a) Шило-подъязычная мышца;
- b) Подбородочно-язычная мышца;
- c) Подъязычно-язычная мышца;
- d) Верхняя продольная мышца;
- e) Нижняя продольная мышца.

364. Укажите какой треугольник ограничен верхним брюшком *m. Omohyoideus*, *m. Sternocleidomastoideus* и срединной линией шеи?

- a) *Trigonum omotrapezoideum*;
- b) *Trigonum caroticum*;
- c) *Trigonum submandibulare*;
- d) *Trigonum omotracheale*;
- e) *Trigonum omoclaviculare*.

365. В длинных мышцах (*m. fusiformis*) различают следующие части:

- a) Головка, брюшко, хвост;
- b) Головка, тело, хвост;
- c) Сухожилие, головка, хвост;
- d) Сухожилие, тело, хвост;
- e) Все ответы верны.

366. Какая из перечисленных мышц относится к заднему участку шеи?

- a) *m. scalenus*;
- b) *m. sternocleidomastoideus*;
- c) *m. latissimus dorsi*;
- d) *m. rhomboideus*;
- e) *m. trapezius*.

367. Какой треугольник шеи ограничен позади латеральным краем *m. trapezius*?

- a) Trig. Omotrapezoideum;
- b) Trig. Omotracheale;
- c) Trig. Caroticum;
- d) Trig. Omoclaviculare;
- e) Trig. Submandibulare.

Тестовые задания второго уровня

368. Укажите группы мышц на голове.

- a) Мимические;
- b) Жевательные;
- c) Подчелюстные;
- d) Скелетные.

369. Назовите части musculus epicranii?

- a) Venter frontalis;
- b) Venter parietalis;
- c) Venter occipitalis;
- d) Venter temporalis.

370. Укажите мышцы, окружающие глазную щель.

- a) Musculus orbicularis oculi;
- b) Musculus corrugator supercilii;
- c) Musculus levator supercilii;
- d) Musculus procerus.

371. Что относится к группе мышц, окружающих ротовую щель?

- a) Musculus levator anguli oris;
- b) Musculus depressor labii inferioris;
- c) Musculus orbicularis oris;
- d) Musculus masseter.

372. Какие части имеет musculus orbicularis oris?

- a) Краевая;
- b) Медиальная;
- c) Губная;
- d) Латеральная.

373. Перечислите мышцы, относящиеся к жевательной группе?

- a) Musculus buccinator;
- b) Musculus masseter;
- c) Musculus orbicularis oris;
- d) Musculus pterygoideus lateralis.

374. Выберите правильную классификацию мышц по форме:

- a) Длинные, короткие, широкие;
- b) Одно-, дву- и многоперистые;
- c) Круговая, квадратная;
- d) Трапецевидная, ромбовидная, квадратная.

375. Укажите мышцы, опускающие нижнюю челюсть.

- a) Musculus mylohyoideus;
- b) Musculus geniohyoideus;
- c) Musculus digastricus;
- d) Musculus buccinator.

376. Назовите особенности, присущие мимическим мышцам:

- a) Располагаются непосредственно под кожей;
- b) Прикрепляются к коже;
- c) Сосредоточены вокруг отверстий черепа;
- d) Прикрепляются к верхней челюсти.

377. Из каких структур развиваются жевательные и мимические мышцы?

- a) Миотомы шейных сомитов;
- b) Мезенхима I висцеральной дуги;
- c) Мезенхима II висцеральной дуги;
- d) Мезенхима III висцеральной дуги.

378. Обозначьте части *musculus orbicularis oculi*:

- a) Pars orbitalis;
- b) Pars nasalis;
- c) Pars lacrimalis;
- d) Pars medialis.

379. Выберите правильные характеристики гетерохтонных мышц:

- a) Не перемещаются в процессе своего развития;
- b) Перемещаются с туловища на конечности;
- c) Перемещаются с конечностей на туловище;
- d) Нет верного ответа.

380. Какие клетчаточные пространства различают на своде черепа?

- a) Подкожное;
- b) Подапоневротическое;
- c) Поднадкостничное;
- d) Подмышечное.

381. Укажите, какие пространства выделяют в височной области.

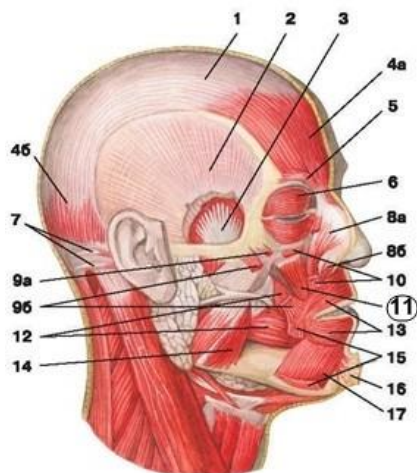
- a) Поверхностное височное;
- b) Межапоневротическое;
- c) Подапоневротическое;
- d) Глубокое височное.

382. Из представленного перечня выберите поверхностные мышцы спины.

- a) Трапециевидная;
- b) Широчайшая;
- c) Межкостистая;
- d) Межпоперечная.

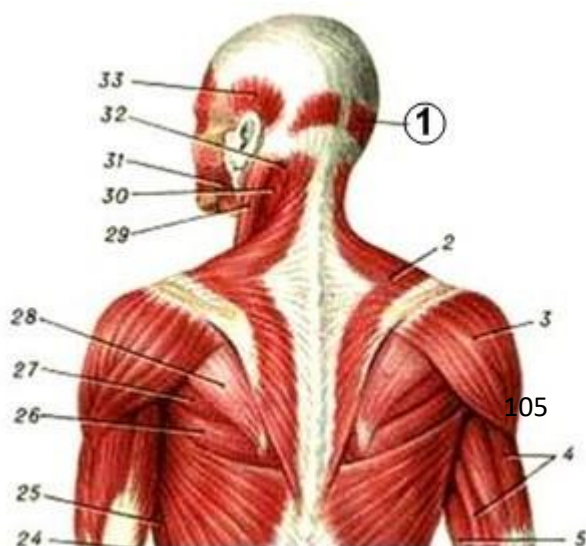
Тестовые задания третьего уровня

383. На рисунке цифрой 11 обозначена мышца:



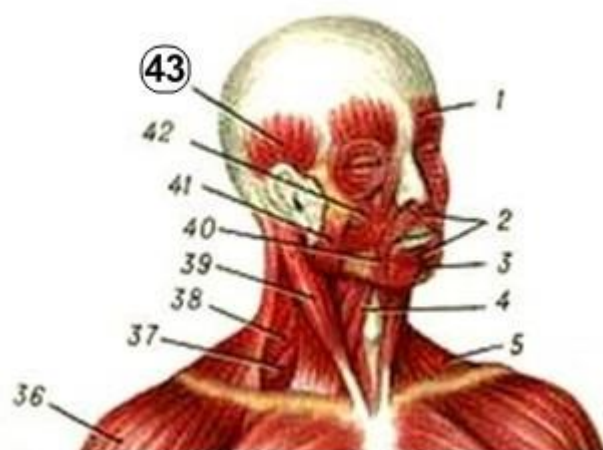- a) *m. temporalis*;
- b) *m. levator anguli oris*;
- c) *m. semispinalis capitis*;
- d) *m. masseter*.

384. На рисунке цифрой 1 обозначена мышца:



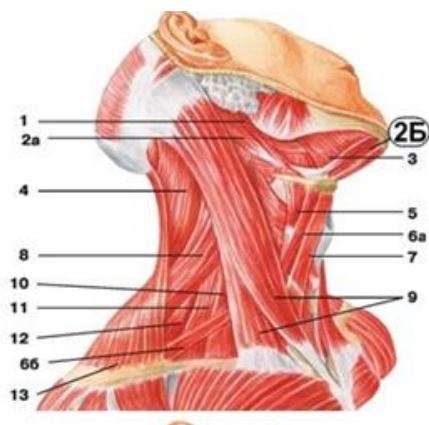
- a) galea aponeurotica;
- b) m. levator anguli oris;
- c) m. tensor fasciae latae;
- d) m. deltoideus.

385. На рисунке цифрой 43 обозначена мышца:



- a) m. semispinalis capitis;
- b) m. occipi-tofrontalis;
- c) m. mentalis;
- d) m. temporalis.

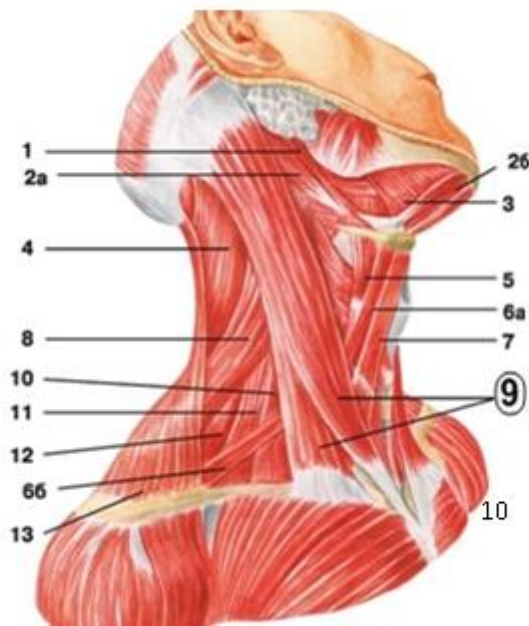
386. На рисунке цифрой 2Б обозначена мышца:



- a) m. digastricus;
- b) m. occipi-tofrontalis;
- c) m. semispinalis capitis;
- d) m. temporalis.

387. На рисунке цифрой 9 обозначена мышца:

- a) m. mylohyoideus;
- b) m. digastricus;
- c) m. sternocleidomastoideus;
- d) m. thyrohyoideus.



II. Мышцы и фасции груди и спины. Диафрагма.

Тестовые задания первого уровня

388. Укажите мышцу, отвечающую за разгибание поясничного отдела позвоночника.

- a) Большая мышца поясницы;
- b) Трапециевидная мышца;
- c) Широчайшая мышца спины;
- d) Квадратная мышца поясницы;
- e) Мышца, выпрямляющая позвоночник.

389. Приведение и разгибание плеча, вращение плеча кнутри обеспечивает:

- a) m. latissimus dorsi;
- b) m. levator scapulae;
- c) m. rhomboideus major;
- d) m. trapezius;
- e) m. subscapularis.

390. Укажите наиболее слабые места диафрагмы,

где возможно образование грыж в результате повышения внутрибрюшного давления.

- a) Сухожильный центр;
- b) Поясничная часть;
- c) Рёберная часть;
- d) Грудинная часть;
- e) Пояснично-рёберные и грудинно-рёберные треугольники.

391. Укажите мышцу спины, относящуюся к поверхностной группе?

- a) Трапецевидная мышца спины;
- b) Мышца, выпрямляющая позвоночник;
- c) Поперечно-остистая мышца;
- d) Передняя зубчатая мышца.

392. Укажите мышцу, относящуюся к группе собственных мышц груди?

- a) Малая грудная мышца;
- b) Подключичная мышца;
- c) Поперечная мышца груди;
- d) Диафрагма.

393. Какой ножки поясничной части диафрагмы не существует?

- a) Медиальной;
- b) Латеральной;
- c) Каудальной;
- d) Промежуточной.

394. Между какими частями диафрагмы расположен грудино-реберный треугольник – щель Ларрея?

- a) Pars sternalis и pars costalis;
- b) Pars lumbalis и pars costalis;
- c) Lig. arcuatum mediale и lig. arcuatum laterale;
- d) Crus laterale et crus intermedium.

395. В сухожильном центре диафрагмы находится?

- a) Сердечное вдавление;
- b) Глубокое субпекторальное пространство;
- c) Промежуточная ножка;
- d) Lig. Arcuatum medianum.

396. Какая мышца тянет ключицу вперед и медиально?

- a) Большая грудная;
- b) Малая грудная;
- c) Передняя зубчатая;
- d) Наружная межреберная.

397. Назовите место прикрепления малой грудной мышцы?

- a) Гребень большого бугорка плечевой кости;
- b) Гребень малого бугорка плечевой кости;
- c) Клювовидный отросток лопатки;
- d) Малый бугорок плечевой кости.

398. Назовите место прикрепления большой грудной мышцы?

- a) Большой бугорок плечевой кости;
- b) Гребень большого бугорка плечевой кости;
- c) Малый бугорок плечевой кости;

d) Гребень малого бугорка плечевой кости.

Тестовые задания второго уровня

399. Укажите поверхностные мышцы спины, прикрепляющиеся к ребрам.

- a) Musculus rhomboideus major;
- b) Musculus serratus posterior inferior;
- c) Musculus spinalis;
- d) Musculus serratus posterior superior.

400. Назовите «слабые места» диафрагмы:

- a) hiatus aorticus;
- b) hiatus oesophageus;
- c) trigonum lumbocostale et trigonum sternocostale;
- d) foramen venae cavae.

401. Какие из перечисленных мышц головы относятся к подзатылочным:

- a) Длинная мышца головы;
- b) Большая задняя прямая мышца головы;
- c) Длинная мышца шеи;
- d) Нижняя косая мышца головы.

402. К фасциям спины относятся:

- a) грудно-поясничная фасция;
- b) диафрагмальная фасция;
- c) поперечная фасция;
- d) поверхностная фасция.

403. К коротким глубоким мышцам спины относятся

- a) mm. interspinales;
- b) mm. intertransversarii;
- c) mm. splenius capitis et cervicis;
- d) m. transversospinalis.

404. Какими структурами ограничено влагалище мышцы, выпрямляющей позвоночник

- a) processus spinosus Th₁₋₇;
- b) f. thoracolumbalis;
- c) processus transversus L₁₋₅;
- d) m. quadratus lumborum.

405. Какие мышцы относятся к собственным мышцам груди:

- a) m. subclavius;
- b) mm. intercostales interni;
- c) m. transversus thoracis;
- d) m. pectoralis major.

406. Какие части имеет большая грудная мышца:

- a) Грудинно-реберную;
- b) Брюшную;
- c) Ключичную;
- d) Плечевую.

407. Укажите функции m. pectoralis minor:

- a) Опускание плечевого пояса;

- b) Поднимание руки;
- c) Наклон туловища в стороны;
- 408.** Поднимание ребер. В диафрагме выделяют:
 - a) Мышечную часть;
 - b) Брюшную часть;
 - c) Сухожильный центр;
 - d) Шейную часть.

III. Мышцы и фасции живота .Влагалище прямой мышцы живота. Белая линия живота. Пупочное кольцо. Паховый канал.

Тестовые задания первого уровня

- 409.** В каком анатомическом образовании вероятнее всего возникает грыжевое выпячивание в надлобковой области справа?
- a) Annulus umbilicalis;
 - b) Annulus femoralis;
 - c) Canalis inguinalis;
 - d) Linea alba;
 - e) Lig. Inguinalis.
- 410.** В какой части брюшной стенки можно провести самый бескровный разрез?
- a) Паховые области живота;
 - b) Белая линия живота;
 - c) Латеральные области живота;
 - d) Надчревная область живота;
 - e) Лобковая область.
- 411.** В какой последовательности вскрываются пласты мышц передне-боковой стенки живота при аппендэктомии?
- a) Внутренняя косая мышца живота, поперечная мышца живота, наружная косая мышца живота;
 - b) Поперечная мышца живота, наружная косая мышца живота, внутренняя косая мышца живота;
 - c) Наружная косая мышца живота, внутренняя косая мышца живота, поперечная мышца живота;
 - d) Прямая мышца живота, наружная косая мышца живота, внутренняя косая мышца живота;
 - e) Наружная косая мышца живота, внутренняя косая мышца живота, прямая мышца живота.
- 412.** Укажите, что образует переднюю стенку пахового канала.
- a) Musculus transverses abdominis;
 - b) Fascia transversalis;
 - c) Musculus obliquus externus abdominis;
 - d) Musculus obliquus internus abdominis.
- 413.** Какая мышца относится к длинным мышцам живота:
- a) Прямая;
 - b) Наружная косая;
 - c) Поперечная;
 - d) Квадратная мышца поясницы.
- 414.** Определите, какой стенкой пахового канала является апоневроз

наружной косой мышцы живота?

- a) Передней;
- b) Верхней;
- c) Нижней;
- d) Задней.

415. Назовите слабое место надчревной области, где возможно появление грыж.

- a) Влагалище прямой мышцы живота;
- b) Пупочный участок;
- c) Паховая область;
- d) Поверхностное кольцо пахового канала;
- e) Белая линия живота.

416. Чем образована задняя стенка пахового канала:

- a) Поперечной фасцией;
- b) Апоневрозом наружной косой мышцы живота;
- c) Паховыми связками;
- d) Свободными нижними краями внутренней косой и поперечной мышц живота, брюшиной;

417. При несращении какой атомической структуры может возникнуть врожденная паховая грыжа?

- a) Мясистой оболочки;
- b) Влагалищной оболочки;
- c) Наружной семенной фасции;
- d) Внутренней семенной фасции;
- e) Мышцы поднимающей яичко.

418. Укажите расположение полулунных линий живота.

- a) На уровне поперечного сечения прямой мышцы живота выше пупка на 10см;
- b) На уровне поперечного сечения прямой мышцы живота в участке пупка;
- c) Вдоль латерального края прямой мышцы живота;
- d) На уровне поперечного сечения прямой мышцы живота ниже пупка на 10см;
- e) По средней линии между прямыми мышцами живота.

419. Укажите, что образует заднюю стенку пахового канала.

- a) Musculus transversus abdominis;
- b) Fascia transversalis;
- c) Musculus obliquus externus abdominis;
- d) Musculus obliquus internus abdominis.

Тестовые задания второго уровня

420. Назовите топографические пространства, расположенные под ligamentum inguinale.

- a) Anulus inguinalis superficialis;
- b) Lacuna vasorum;
- c) Lacuna musculorum;
- d) Canalis obturatorius.

421. Верхний этаж передней брюшной стенки включает:

- a) regio abdominis lateralis dextra;
- b) regio hypochondriaca dextra;
- c) regio hypochondriaca sinistra;
- d) regio abdominis lateralis sinistra.

422. К длинным мышцам передне-латеральной группы относятся:

- a) m. rectus abdominalis;
- b) m. obliquus externus abdominis;
- c) m. obliquus internus abdominalis;
- d) m. pyramidalis.

423. В зависимости от расположения мышцы живота подразделяются:

- a) Передние;
- b) Боковые;
- c) Задние;
- d) Трункофугальные;
- e) Трункопетальные.

424. Средний этаж передней брюшной стенки включает:

- a) regio umbilicalis;
- b) regio abdominis lateralis dextra;
- c) regio abdominis lateralis sinistra;
- d) regio hypochondriaca dextra.

425. К широким мышцам спины относятся:

- a) m. pyramidalis;
- b) m. obliquus externus abdominis;
- c) m. obliquus internus abdominalis;
- d) m. transversus abdominis;

426. Функциями поперечной мышцы живота НЕ являются:

- a) опускание ребер;
- b) поворот туловища в сторону сокращения;
- c) фиксация органов живота;
- d) напряжение белой линии живота.

427. К задней группе мышц живота НЕ относится:

- a) m. quadratus lumborum;
- b) m. obliquus internus abdominalis;
- c) m. transversus abdominis;
- d) m. obliquus externus abdominis.

428. Паховый канал образован:

- a) апоневрозом m. obliquus externus abdominis;
- b) f. transversalis;
- c) obliquus internus abdominis et m. transversus abdominis;
- d) m. quadratus lumborum

429. «Слабыми» местами живота, в которых чаще образуются грыжи, являются:

- a) паховый канал;
- b) пупочное кольцо;
- c) участок белой линии выше пупка;
- d) задняя стенка влагалища прямой мышцы живота ниже дугообразной линии.

Тема IV: Мышцы пояса и свободной верхней конечности. Фасции и топография верхней конечности.

Тестовые задания первого уровня

430. Чем ограничено трехстороннее отверстие?

- a) Боковой головкой трехглавой мышцы плеча, малой круглой мышцей,

плечевой костью;

- b) Длинной головкой двуглавой мышцы плеча, большой и малой круглыми мышцами;
- c) Плечевой костью, большой круглой мышцей, длинной головкой трехглавой мышцы плеча;
- d) Лопаткой, малой круглой мышцей, короткой головкой двуглавой мышцеплеча;
- e) Длинной головкой трехглавой мышцы плеча, большой и малой круглыми мышцами.

431. Какие мышцы образуют переднюю стенку подмышечной полости?

- a) Большая и малая грудные мышцы;
- b) Дельтовидная и клювовидно-плечевая мышцы;
- c) Двуглавая мышца плеча и плечевая;
- d) Передняя зубчатая и подлопаточная мышцы;
- e) Большая и малая круглые мышцы.

432. Чем ограничен canalis humeromuscularis?

- a) Задней поверхностью плечевой кости и m. Anconeus;
- b) Передней поверхностью плечевой кости и m. Biceps brachii;
- c) Передней поверхностью плечевой кости и m. Coracobrachialis;
- d) Передней поверхностью плечевой кости и m. Brachialis;
- e) Задней поверхностью плечевой кости и m. Triceps humeri.

433. Какие мышцы ответственны за вращение плеча наружу?

- a) m. supraspinatus et m. teres major;
- b) m. subscapularis et m. coracobrachialis;
- c) m. deltoideus et m. supraspinatus;
- d) m. teres major et m. teres minor;
- e) m. supraspinatus, m. infraspinatus et m. teres minor.

434. Укажите функцию мышц передней группы предплечья?

- a) Сгибание кисти;
- b) Разгибание кисти;
- c) Отведение кисти;
- d) Приведение кисти;
- e) Вращение кисти.

435. Укажите функцию подлопаточной мышцы?

- a) Наклон лопатки вперед;
- b) Супинация плеча;
- c) Пронация плеча;
- d) Поднимание лопатки;
- e) Поднимание ребер.

436. Укажите функцию подостной мышцы?

- a) Пронация плеча;
- b) Супинация плеча;
- c) Наклон лопатки вперед;
- d) Поднимание лопатки;
- e) Поднимание ребер.

437. Укажите какие мышцы относят к передней поверхности плеча?

- a) Латеральную и медиальную головки трёхглавой мышцы;
- b) Клювовидно-плечевую и плечевую;

- c) Плечевую и локтевую;
 - d) Ключовидно-плечевую, двуглавую и плечевую;
 - e) Плечевую и плечелучевую.
- 438. Выберите отверстия подмышечной полости:**
- a) Трехстороннее, четырехстороннее;
 - b) Переднее, заднее;
 - c) Медиальное, латеральное;
 - d) Круглое, овальное;
 - e) Все ответы верны.

439. Какая мышца обеспечивает разгибание предплечья?

- a) Трехглавая мышца;
- b) Двуглавая мышца;
- c) Плечевая мышца;
- d) Ключоплечевая мышца;
- e) Большая круглая мышца.

Тестовые задания второго уровня

440. Укажите, чем ограничена fossa cubiti.

- a) Humerus;
- b) Musculus brachialis;
- c) Musculus pronator teres;
- d) Musculus brachioradialis.

441. Укажите борозды предплечья.

- a) Срединная;
- b) Лучелоктевая;
- c) Локтевая;
- d) Лучевая.

442. К средней группе мышц ладони относят:

- a) Червеобразные;
- b) Ладонные межкостные;
- c) Мышцы возвышения большого пальца;
- d) Мышцы возвышения мизинца.

443. Укажите функции дельтовидной мышцы:

- a) сгибание плеча;
- b) разгибание предплечья;
- c) вращение предплечья;
- d) вращение плеча.

444. Назовите фасции верхней конечности:

- a) Поверхностная;
- b) Собственная;
- c) Глубокая;
- d) Нет верного ответа.

445. Мышцы плечевого пояса делят на:

- a) Поверхностные;
- b) Заднюю группу;
- c) Переднюю группу;
- d) Глубокие.

446. Назовите мышцы плеча задней группы:

- a) двуглавая мышца плеча;
- b) трехглавая мышца плеча;
- c) локтевая мышца;
- d) плечевая мышца.

447. M. biceps brachii выполняет следующие функции:

- a) разгибание плеча;
- b) сгибание плеча;
- c) сгибание предплечья;
- d) разгибание предплечья.

448. Из перечисленных мышц антагонистами относительно движений в плечевом и локтевом суставах являются:

- a) двуглавая мышца плеча;
- b) плече-лучевая мышца;
- c) круглый пронатор;
- d) трехглавая мышца плеча.

449. К передней группе мышц предплечья относятся:

- a) плечелучевая мышца;
- b) разгибатель пальцев;
- c) супинатор;
- d) круглый пронатор.

450. К глубокому слою задней группы мышц предплечья относят:

- a) глубокий сгибатель пальцев;
- b) короткий разгибатель большого пальца кисти;
- c) длинный разгибатель большого пальца кисти;
- d) квадратный пронатор.

451. По топографии мышцы кисти делятся на группы:

- a) среднюю;
- b) переднюю;
- c) медиальную;
- d) латеральную.

452. К средней группе мышц кисти относят:

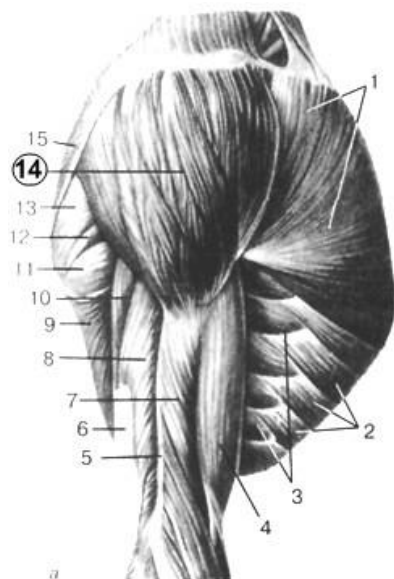
- a) mm. lumbricales;
- b) flexor digiti minimi brevis;
- c) mm. interossei dorsales;
- d) m. opponens pollicis.

453. Fossa axillaris ограничена:

- a) m. teres minor;
- b) m. pectoralis major;
- c) humerus;
- d) m. latissimus dorsi.

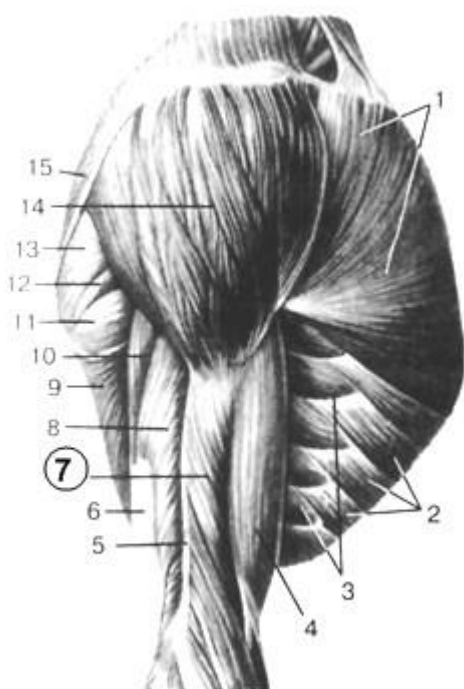Тестовые задания третьего уровня

454. На рисунке под цифрой 14 обозначена:



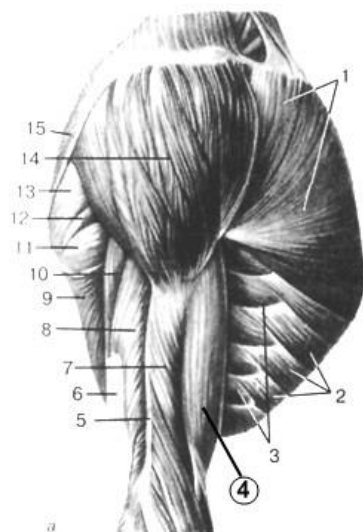
- a) m. pectoralis major;
- b) m. latissimus dorsi;
- c) m. deltoideus;
- d) m. obiquus externus abdominis.

455. На рисунке под цифрой 7 обозначена:



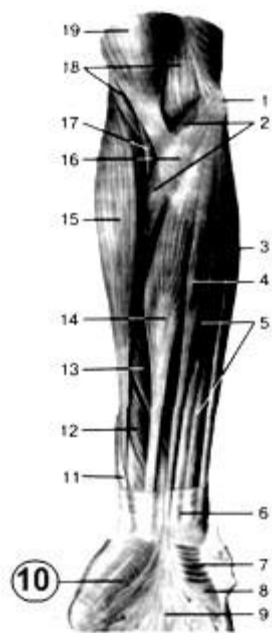- a) m. brachialis;
- b) m. tricipitis brachii;
- c) m. biceps brachii;
- d) m. serratus anterior.

456. На рисунке под цифрой 4 обозначена:



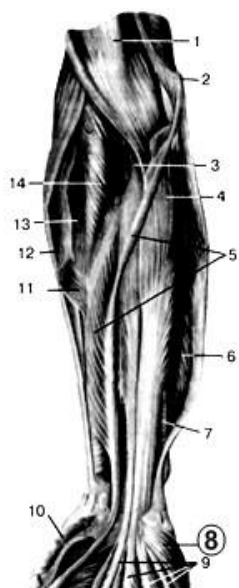
- a) *m. tricipitis brachii*;
- b) *m. biceps brachii*;
- c) *m. pectoralis major*;
- d) *m. serratus anterior*.

457. На рисунке цифрой 10 обозначен:



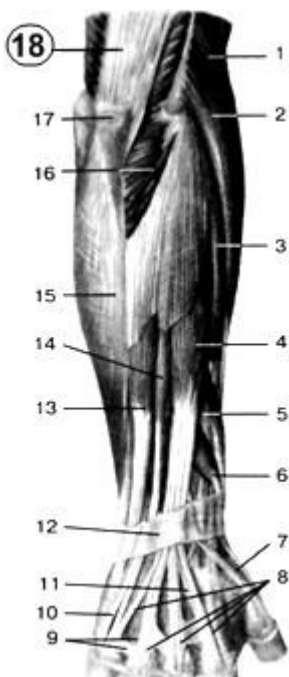
- a) *m. palmaris longus*;
- b) *hypothenar*;
- c) *m. palmaris brevis*;
- d) *thenar*.

458. На рисунке цифрой 8 обозначен:



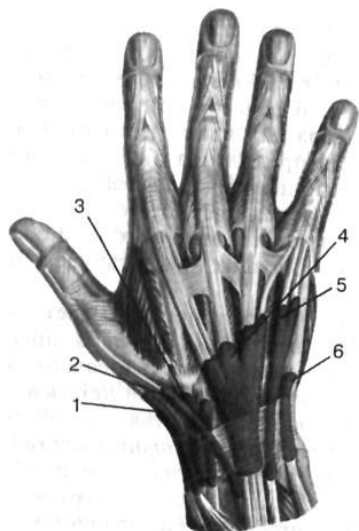- a) m. opponens digiti minimi;
- b) m. flexor digitorum superficialis;
- c) m. flexor carpi ulnaris;
- d) m. pronator teres;

459. Под цифрой 18 на рисунке обозначено:



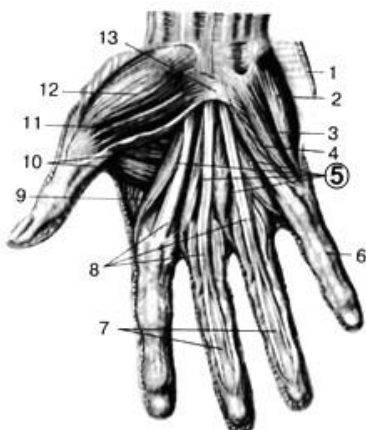
- a) m. deltoideus;
- b) m. pectoralis major;
- c) m. triceps brachii;
- d) m. serratus anterior.

460. На рисунке показаны:



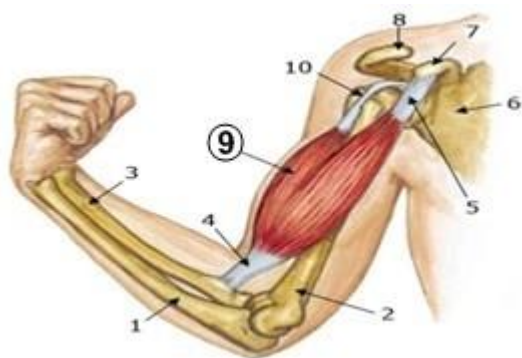
- a) тыльные синовиальные влагалища кисти;
- b) ладонные синовиальные влагалища кисти;
- c) вены кисти.

461. Под цифрой 5 на рисунке обозначены:



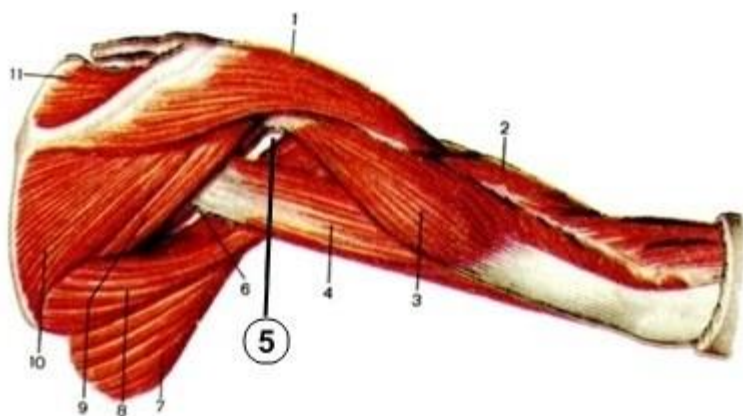
- a) *m. opponens digiti minimi*;
- b) *mm. lumbricales*;
- c) *m. abductor digiti minimi*.

462. Какая мышца изображена на рисунке под номером 9?



- a) *m. deltoideus*;
- b) *m. biceps*;
- c) *m. triceps brachii*;
- d) *m. serratus anterior*.

463. Определите какое образование указано номером 5.



- a) Cavitas axillaris;
- b) Foramen trilaterum;
- c) Foramen quadrilaterum;
- d) Fossa axillaris.

V. Мышцы таза и нижней конечности. Фасции и топография нижней конечности.

Тестовые задания первого уровня

464. Какая мышца обеспечивает функцию сгибания бедра в тазобедренном суставе?

- a) Квадратная мышца поясницы;
- b) Подвздошно-поясничная;
- c) Прямая мышца живота;
- d) Наружная косая мышца живота;
- e) Поперечная косая мышца живота.

465. Какое анатомическое образование формирующее латеральную стенку внутреннего бедренного кольца может быть повреждено?

- a) Лакунарная связка;
- b) Бедренная артерия;
- c) Паховая связка;
- d) Бедренная вена;
- e) Гребенчатая связка.

466. Какая мышца обеспечивает поднятие тела «на носочки»?

- a) Задняя большеберцовая;
- b) Передняя большеберцовая;
- c) Короткая малоберцовая;
- d) Длинная малоберцовая;
- e) Трёхглавая мышца голени.

467. Какая мышца обеспечивает разгибание ноги в коленном суставе?

- a) Четырёхглавая мышца бедра;
- b) Полусухожильная;
- c) Полуперепончатая;
- d) Бицепс бедра;
- e) Трёхглавая мышца голени.

468. Как называется грыжа в бедренном треугольнике?

- a) Косой паховой;
- b) Прямой паховой;
- c) Бедренной;
- d) Пахово-мошоночной;

е) Надпузырной.

469. Через какое анатомическое образование бедренная грыжа выходит из брюшной полости?

- a) Надпузырную ямку;
- b) Расщелину большой подкожной вены;
- c) Бедренную ямку;
- d) Медиальную паховую ямку;
- e) Латеральную паховую ямку.

470. У спортсмена разрыв ахиллова сухожилия. Определите, какая мышца повреждена?

- a) Трёхглавая мышца голени;
- b) Передняя большеберцовая;
- c) Задняя большеберцовая;
- d) Длинная малоберцовая;
- e) Двуглавая мышца бедра.

471. Какие мышцы расположены в области тыльной поверхности первой плюсневой кости?

- a) Длинный и короткий разгибатели большого пальца;
- b) Передняя большеберцовая мышца и сгибатели большого пальца;
- c) Длинный разгибатель и сгибатель большого пальца;
- d) Короткий и длинный сгибатели большого пальца;
- e) Короткий разгибатель пальцев и мышца, отводящая большой палец.

472. К передней группе мышц тазового пояса относят:

- a) Подвздошно-поясничную, малую поясничную;
- b) Большую, среднюю и малую ягодичные мышцы;
- c) Четырёхглавую и двуглавую мышцы бедра;
- d) Полусухожильную и полуперепончатую мышцы;
- e) Подколенную мышца.

473. Какая мышца обеспечивает подошвенное сгибание стопы?

- a) Передней большеберцовой мышцы;
- b) Портняжной мышцы;
- c) Двуглавой мышцы;
- d) Трёхглавой мышцы икры (ахиллово сухожилие);
- e) Длинного разгибателя большого пальца.

474. Медиальная группа мышц бедра обеспечивает:

- a) Приведение бедра;
- b) Отведение бедра;
- c) Сгибание бедра;
- d) Разгибание бедра;
- e) Супинацию бедра.

475. Укажите мышцу, обеспечивающую тыльное сгибание стопы?

- a) m. tibialis anterior;
- b) m. flexor digitorum longus;
- c) m. peroneus brevis;
- d) m. flexor hallucis longus;
- e) m. peroneus longus.

Тестовые задания второго уровня

476. Какие мышцы обеспечивают отведение бедра?

- a) Большая ягодичная;
- b) Малая ягодичная;
- c) Средняя ягодичная;
- d) Тонкая;
- e) Гребенчатая.

477. Какие мышцы задней поверхности бедра обеспечивают сгибание голени?

- a) Приводящая;
- b) Тонкая;
- c) Полусухожильная;
- d) Полуперепончатая;
- e) Двуглавая.

478. Укажите мышцы тыльной поверхности стопы?

- a) Длинной малоберцовой;
- b) Длинного разгибателя пальцев;
- c) Короткого разгибателя пальцев;
- d) Короткой малоберцовой;
- e) Длинного сгибателя пальцев.

479. Задняя группа мышц бедра выполняет:

- a) Сгибание бедра;
- b) Разгибание голени;
- c) Сгибание голени;
- d) Разгибание бедра;
- e) Вращение голени кнутри.

СПЛАНХНОЛОГИЯ

I. Пищеварительная система

Тестовые задания первого уровня

480. Из передней кишки развивается:

- a) Желудок, тонкая кишка;
- b) Тонкая кишка и толстая кишка;
- c) Часть глотки, пищевод, желудок, ампула двенадцатиперстной кишки;
- d) Пищевод, желудок, двенадцатиперстная кишка.

481. Из задней кишки развивается (полный ответ):

- a) Подвздошная, слепая кишки и червеобразный отросток;
- b) Сигмовидная и прямая кишки;
- c) Вся толстая кишка;
- d) Нисходящая ободочная, сигмовидная ободочная и прямая кишка.

482. Укажите последовательность слоёв пищеварительной трубки на поперечном разрезе:

- a) Слизистая, подслизистая, серозная (или адвентициальная), мышечная;
- b) Мышечная, слизистая, серозная (или адвентициальная), подслизистая;
- c) Мышечная, слизистая, подслизистая;
- d) Слизистая, подслизистая, мышечная, серозная (или адвентициальная).

483. На какие отделы делится полость рта:

- a) Преддверие и носоглотка;

- b) Собственно полость рта, заглоточное пространство;
- c) Преддверие, собственно полость рта;
- d) Преддверие, ротоглотка, собственно ротовая полость.

484. Преддверие рта ограничено:

- a) Губами и щеками снаружи и твёрдым и мягким нёбом изнутри;
- b) Зубами и дёснами снаружи и зевом (fauces) изнутри;
- c) Губами и щеками снаружи и зубами и дёснами изнутри;
- d) Губами снаружи и зубами изнутри.

485. Преддверие рта открывается наружу посредством:

- a) Faucis;
- b) Ostium pharyngeum tubae;
- c) Ostium laryngeum;
- d) Rima oris.

486. Какими мышцами образованы губы:

- a) Круговой мышцей рта;
- b) Круговой мышцей рта и щёчной мышцей;
- c) Мышцей смеха, круговой мышцей рта и подбородочной;
- d) Подбородочной и круговой мышцами рта.

487. Какие кости черепа участвуют в образовании костного нёба:

- a) Альвеолярный отросток верхней челюсти, горизонтальная пластинка нёбной кости;
- b) Горизонтальная пластинка нёбной кости, решетчатая кость, альвеолярный отросток верхней челюсти;
- c) Нёбный отросток верхней челюсти, горизонтальная пластинка нёбной кости;
- d) Альвеолярный отросток верхней челюсти, нёбный отросток верхней челюсти, вертикальная пластинка нёбной кости.

488. Полость рта от полости носа отделяется посредством:

- a) Diaphragma oris;
- b) Palatum durum et palatum molle;
- c) M. Buccinators;
- d) Lingua.

489. Жировое тельце щеки (комоч Биша) особенно хорошо развито:

- a) В старческом возрасте;
- b) В зрелом возрасте;
- c) В детском возрасте;
- d) На протяжении всей жизни.

490. Какими мышцами образована щека:

- a) m. temporalis;
- b) m. masseter et m. temporalis;
- c) m. buccinator;
- d) m. orbicularis oris et m. mentalis.

491. На границе каких отделов находится нёбная занавеска:

- a) Полости рта и пищевода;
- b) Глотки и пищевода;
- c) Полости рта и ротоглотки;
- d) Ротоглотки и гортани.

492. Где располагаются нёбные миндалины:

- a) На корне языка;
- b) В заглоточном пространстве;
- c) Между передней и задней нёбными дужками;
- d) Вдоль нёбного шва.

493. Укажите полный перечень мышц, входящих в состав мягкого нёба:

- a) m. levator veli palatini, m. tensor veli palatini, m. digastricus, m. styloglossus;
- b) m. mylohyoideus, m. palatoglossus, m. palatopharyngeus, m. genioglossus, m. levator veli palatini;
- c) m. digastricus, m. mylohyoideus, m. tensor veli palatini, m. uvulae, m. palatoglossus;
- d) m. palatoglossus, m. palatopharyngeus, m. levator veli palatini, m. tensor veli palatini, m. uvulae.

494. Какие полости пищеварительного тракта сообщаются через зев:

- a) Ротовая полость с пищеводом;
- b) Ротовая полость с носовой;
- c) Полость рта с глоткой;
- d) Преддверие рта с глоткой.

495. Выберите правильный вариант стенок зева (fauces):

- a) Боковые: нёбно-язычные дужки; верхняя: свод глотки; нижняя: спинкаязыка;
- b) Боковые: нёбно-язычные дужки; верхняя: мягкое нёбо; нижняя: спинкаязыка;
- c) Боковые: нёбно-глоточные дужки; верхняя: свод глотки; нижняя: спинкаязыка;
- d) Боковые: нёбно-глоточные дужки; верхняя: мягкое нёбо; нижняя: спинкаязыка.

496. Какие мышцы при сокращении тянут нёбную занавеску вниз:

- a) m. levator veli palatini;
- b) m. tensor veli palatini;
- c) m. uvulae et m. tensor veli palatini;
- d) m. palatopharyngeus et m. palatoglossus.

497. К каким костям лицевого черепа прикрепляется корень языка (полный ответ):

- a) К верхней и нижней челюстям;
- b) К нижней челюсти и подъязычной кости;
- c) К верхней челюсти и подъязычной кости;
- d) К нижней челюсти, крыловидному отростку клиновидной кости и подъязычной кости.

498. На границе каких отделов языка расположено слепое отверстие:

- a) Переднего и заднего по средней линии;
- b)левой и правой половин;
- c) Верхнего и нижнего отделов;
- d) Отделяет верхушку языка.

499. Где располагается язычная миндалина:

- a) В срединной борозде языка;
- b) В слизистой оболочке корня языка;
- c) В переднем отделе языка;
- d) Вподъязычной складке.

500. Выберите правильный вариант собственных мышц языка:

- a) mm. longitudinales superior et inferior, m. genioglossus, m. transverses linguae;
- b) m. hyoglossus, m. styloglossus, m. verticalis linguae;
- c) mm. longitudinales superior et inferior, m. transverses linguae, m. verticalis linguae;

d) m. verticalis linguae, m. transversus linguae, m. styloglossus.

501. Подбородочно-язычная мышца (m. genioglossus) начинается:

- a) От fossa digastrica;
- b) От linea oblique;
- c) От spina mentales;
- d) От tuberculum mentalis.

502. Шилоязычная мышца(m. styloglossus) начинается:

- a) От processus mastoideus;
- b) От processus pterygoideus;
- c) От processus styloideus;
- d) От linea myohyoidea.

503. Смещение языка кзади и кверху происходит при сокращении:

- a) Подъязычно-язычной мышцы;
- b) Шилоязычных мышц;
- c) Поперечной мышцы языка;
- d) Вертикальной мышцы.

504. Смещение языка кзади и вниз происходит при сокращении:

- a) Подъязычно-язычной мышцы;
- b) Шило-язычной мышцы;
- c) Поперечной мышцы;
- d) Вертикальной мышцы.

505. К большим слюнным железам относятся:

- a) Околоушная, поднижнечелюстная, подъязычная;
- b) Околоушная, язычная, щитовидная;
- c) Поднижнечелюстная, околоушная, вилочковая;
- d) Подъязычная, околоушная, щитовидная, вилочковая.

506. В собственно полость рта открываются протоки таких слюнныхжёлёз:

- a) Околоушной;
- b) Слёзной;
- c) Подчелюстной и подъязычной;
- d) Щитовидной и вилочковой.

507. Где открывается проток околоушной железы:

- a) На боковой стенке носоглотки;
- b) На подъязычной складке (plica sublingualis);
- c) На слизистой щеки против 2-го верхнего большого коренного зуба;
- d) В слепое отверстие.

508. Желобоватые сосочки языка (papillae vallatae) расположены вдоль:

- a) Sulcus terminalis;
- b) Plicae sublingualis;
- c) Frenulum linguae;
- d) Sulcus medianus linguae.

509. В каких сосочках языка расположены вкусовые луковицы — рецепторы вкуса (полный ответ):

- a) Нитевидных, грибовидных;
- b) Нитевидных, желобовидных;
- c) Грибовидных, желобовидных, листовидных;
- d) Конических и листовидных.

510. В каждом коренном зубе различают следующие поверхности (полный вариант):

- a) Вестибулярная, язычная, жевательная;
- b) Язычная, жевательная, мезиальная, дистальная;
- c) Вестибулярная, мезиальная, дистальная;
- d) Вестибулярная, язычная, мезиальная, дистальная, жевательная.

511. Полость зуба заполнена:

- a) Пульпой;
- b) Цементом;
- c) Дентином;
- d) Эмалью.

512. Что составляет твердую основу зуба:

- a) Дентин, эмаль, периодонт;
- b) Дентин, эмаль, пульпа;
- c) Дентин, эмаль, цемент;
- d) Эмаль, пульпа, цемент.

513. Цемент покрывает:

- a) Коронку зуба;
- b) Корень зуба;
- c) Ячейку альвеолярного отростка;
- d) Коронку и корень зуба одновременно.

514. Коронка зуба покрыта:

- a) Цементом;
- b) Эмалью;
- c) Периодонтом;
- d) Парадонтом.

515. Канал корня зуба открывается:

- a) В десневой карман;
- b) На верхушке корня;
- c) В преддверие ротовой полости;
- d) На подъязычной складке.

516. Для чего служит периодонт?

- a) Обеспечивает фиксацию зуба в зубной альвеоле;
- b) Образует твердую основу зуба;
- c) Выполняет полость зуба (cavitas dentis);
- d) Покрывает снаружи зубную коронку.

517. Первые молочные зубы появляются у детей в возрасте:

- a) 7-9 месяцев;
- b) 3-4 месяца;
- c) 6-8 месяцев;
- d) 12-15 месяцев.

518. Смена молочных зубов на постоянные у детей начинается:

- a) В 8 лет;
- b) В 9 лет;
- c) В 6-7 лет;
- d) В 10 лет.

519. Третий большой коренной зуб (моляр) появляется:

- a) В 6-7 лет;
- b) В 8-9 лет;
- c) В 10 лет;
- d) В 18-25 лет.

520. Укажите правильный вариант групповой формулы зубов взрослого человека:

- a) 3212 2123;
- b) 2231 1322;
- c) 2312 2132;
- d) 2222 2222.

521. Укажите правильный вариант групповой формулы молочных зубов ребёнка:

- a) 1112 21114;
- b) 2021 1202;
- c) 2012 2102;
- d) 1022 2201.

522. Глотка расположена на уровне:

- a) C2-C5;
- b) C1-C7;
- c) От основания черепа до C6;
- d) От основания черепа до C2.

523. К основанию черепа глотка фиксируется:

- a) Шило-глочной мышцей;
- b) Глоточно-базилярной фасцией;
- c) Щёчно-глочной фасцией;
- d) Жевательной фасцией.

524. Какому слою стенки полых органов ЖКТ соответствует глоточно-базилярная фасция

- a) Серозной оболочке;
- b) Слизистой оболочке;
- c) Подслизистой основе;
- d) Адвентициальной оболочке.

525. Из каких частей состоит глотка:

- a) Носовой, ротовой, гортанной;
- b) Нёбной, грудной, носовой;
- c) Ротовой, трахеальной, носовой;
- d) Грудной, нёбной, ротовой.

526. В каком отделе происходит перекрест дыхательного и пищеварительного путей:

- a) В гортани;
- b) В верхнем носовом ходе;
- c) В ротоглотке;
- d) В носоглотке.

527. Какие отверстия открываются на латеральных стенках носоглотки:

- a) Зев, хоаны, отверстия слуховой трубы;
- b) Вход в гортань, зев, хоаны;
- c) Глоточные отверстия слуховой трубы;
- d) Вход в пищевод, зев.

528. Через хоаны глотка сообщается:

- a) С ротовой полостью;
- b) С гортанью;
- c) С носовой полостью;
- d) Со средним ухом.

529. Через слуховую (евстахиеву) трубу глотка сообщается:

- a) С полостью носа;
- b) С ротовой полостью;
- c) С барабанной полостью;
- d) С гортанью.

530. Где расположена глоточная миндалина(tonsilla pharyngea):

- a) В ротоглотке;
- b) На корне языка;
- c) На границе верхней и задней стенок глотки;
- d) Между хоанами и зевом.

531. Глоточная миндалина (аденоида) хорошо развита:

- a) В детском возрасте;
- b) В старческом возрасте;
- c) В зрелом возрасте;
- d) На протяжении всей жизни.

532. Трубные миндалины расположены:

- a) В корне языка;
- b) В подъязычных складках;
- c) Между нёбными дужками;
- d) Вблизи глоточных отверстий слуховых трубы.

533. В каком отделе пищеварительного тракта слизистая оболочка покрыта мерцательным эпителием:

- a) В ротовой полости;
- b) В носоглотке, ротоглотке и пищеводе;
- c) В носоглотке;
- d) В ротоглотке и гортанной части ротоглотки.

534. Как происходит разделение дыхательного и пищеварительного путей при акте глотания:

- a) Корень языка поднимается и перекрывает вход в носовую полость;
- b) Мягкое нёбо опускается и закрывает вход в гортань;
- c) Вход в гортань и хоаны спазмируются и не пропускают пищу;
- d) Мягкое нёбо поднимается и отделяет носоглотку от ротоглотки, надгортанник опускается под давлением корня языка и закрывает вход в гортань.

535. Какие мышцы глотки обеспечивают её сужение:

- a) m. stylopharyngeus et m. constrictor pharyngis superior;
- b) m. palatopharyngeus et m. constrictor pharyngis media;
- c) m. stylopharyngeus et m. palatopharyngeus;
- d) mm. constrictores pharynges superior, medius et inferior.

536. Продвижение пищевого комка из глотки в пищевод обеспечивается:

- a) Последовательным сокращением констрикторов и одновременным расслаблением продольных мышц;
- b) Последовательным сокращением продольных мышц глотки и одновременным расслаблением констрикторов;
- c) Последовательным сокращением констрикторов и одновременным

сокращением продольных мышц;

d) Расслаблением всех мышц глотки.

537. Пищевод развивается из:

a) Целомических мешков;

b) Передней кишки;

c) Средней кишки;

d) Эктодермы.

538. В пищеводе различают следующие части:

a) Шейная, грудная, брюшная;

b) Грудная, брюшная, поясничная;

c) Грудная, диафрагмальная, брюшная;

d) Шейная, грудная, диафрагмальная.

539. Какова скелетотопия пищевода:

a) C4 - Th3;

b) C4 - Th7;

c) C2 - Th11;

d) C6 - Th11.

540. Какие складки образует слизистая оболочка пищевода:

a) Циркулярные;

b) Продольные и циркулярные;

c) Продольные и полулунные;

d) Продольные.

541. В верхней части пищевода мышечная оболочка содержит:

a) Гладкомышечные волокна;

b) Гладкомышечные и поперечно-полосатые волокна;

c) Поперечно-полосатые волокна;

d) Мышечные волокна отсутствуют.

542. Стенка пищевода шейной и грудной частей имеет все оболочки, кроме:

a) Слизистой;

b) Мышечной;

c) Адвентициальной;

d) Серозной.

543. Желудок развивается из:

a) Эктодермы;

b) Целомических мешков;

c) Из передней туловищной кишки;

d) Из средней туловищной кишки.

544. В каком отделе брюшной полости в основном расположен желудок:

a) В regio umbilicalis;

b) В epigastrium;

c) В regio abdominalis lateralis sinistra;

d) В regio pubica.

545. Место впадения пищевода в желудок называется:

a) Ostium pyloricum;

b) Hiatus esophageus;

c) Ostium cardiacum;

d) Anulus inguinales.

546. На каком уровне располагается место входа пищевода в желудок:

- a) У основания мечевидного отростка;
- b) По среднеключичной линии справа на уровне 11 ребра;
- c) На 2,5 - 3 см от левого края грудины на уровне 7 ребра;
- d) По среднеключичной линии слева на уровне 9 ребра.

547. Какие структурные образования характерны только для слизистой оболочки желудка:

- a) Складки слизистой и лимфатические фолликулы;
- b) Ворсинки, складки и железы;
- c) Желудочные поля;
- d) Складки слизистой и ворсинки с микроворсинками.

548. Стенка желудка имеет все оболочки кроме:

- a) Слизистой;
- b) Мышечной;
- c) Серозной;
- d) Адвентициальной.

549. Какие мышечные волокна и в каком порядке образуют мышечную оболочку желудка:

- a) Снаружи - циркулярные, внутри - продольные, посередине – косые;
- b) Снаружи - циркулярные, внутри – косые;
- c) Снаружи - продольные, внутри – циркулярные;
- d) Снаружи - продольные, средние - циркулярные, внутри – косые.

550. Какие мышечные волокна образуют пилорический сфинктер:

- a) Циркулярные и косые;
- b) Косые;
- c) Циркулярные;
- d) Циркулярные, косые, продольные.

551. Назовите части желудка:

- a) Дно, тело, ампулярная часть;
- b) Дно, тело, кардиальная и пилорическая части;
- c) Дно, верхняя нижняя, пищеводная части;
- d) Тело, дно, верхняя, нижняя части.

552. Какие изгибы (кривизны) имеет желудок:

- a) Боковая, передняя;
- b) Кардиальная, малая;
- c) Большая, малая;
- d) Верхняя и боковая.

553. Назовите слои стенки желудка в правильной последовательности:

- a) Серозная, подсерозная, слизистая, мышечная оболочки;
- b) Слизистая с подслизистой, мышечная и серозная оболочки;
- c) Адвентициальная, слизистая, мышечная и серозная оболочки;
- d) Слизистая без подслизистой, мышечная и серозная оболочки.

554. Выходное отверстие привратника соответствует уровню позвонков:

- a) Th XI - Th XII;
- b) Th XII - L I;
- c) L I - L II;
- d) L II - L III.

555. Продольная ось желудка направлена:

- a) Сверху - вниз, слева - направо, сзади – наперёд;
- b) Сверху - вниз, справа - налево, сзади – наперёд;
- c) Сверху - вниз, справа - налево, спереди – назад;
- d) Сверху - вниз, слева - направо, спереди – назад.

556. Малая кривизна желудка направлена:

- a) Вверх и влево;
- b) Вниз и вправо;
- c) Вниз и влево;
- d) Вверх и вправо.

557. Большая кривизна желудка направлена:

- a) Вниз и влево;
- b) Вниз и вправо;
- c) Вверх и вправо;
- d) Вверх и влево.

558. У людей брахиморфного (гиперстеники) типа телосложения желудок имеет форму:

- a) Крючка;
- b) Рога;
- c) Чулка (удлинённый);
- d) Сферы.

559. У людей мезоморфного (нормостеники) типа телосложения желудок имеет форму:

- a) Крючка;
- b) Рога;
- c) Чулка (удлинённый);
- d) Сферы.

560. У людей долихоморфного (гипостеники) типа телосложения желудок имеет форму:

- a) Крючка;
- b) Рога;
- c) Чулка (удлинённый)
- d) Сферы.

561. Укажите правильное отношение желудка к брюшине:

- a) Серозная оболочка отсутствует;
- b) Интраперитонеальное положение;
- c) Мезоперитонеальное положение;
- d) Экстраперитонеальное положение.

562. В состав какого структурного образования входит печеночно-желудочная связка:

- a) Большого сальника;
- b) Малого сальника;
- c) Желудочно-ободочной связки;
- d) Серповидной связки печени.

563. Тонкая кишка, за исключением луковицы 12-перстной кишки, развивается из:

- a) Передней кишки;
- b) Среднего отдела туловищной кишки;

- c) Задней кишки;
- d) Средней и задней кишки.

564. Назовите отделы тонкой кишки и расположите в правильной последовательности:

- a) Двенадцатиперстная, подвздошная, тощая;
- b) Слепая, тощая, двенадцатиперстная;
- c) Прямая, тощая, двенадцатиперстная;
- d) Двенадцатиперстная, тощая, подвздошная.

565. Стенка тощей кишки имеет все оболочки, кроме:

- a) Слизистой;
- b) Мышечной;
- c) Серозной;
- d) Адвентициальной.

566. На уровне каких позвонков расположен двенадцатиперстно-тощекишечный изгиб?

- a) 1-2 поясничные позвонки справа;
- b) 2 поясничные позвонки слева;
- c) 3 поясничные позвонки справа;
- d) 12 грудной позвонок слева.

567. Как брюшина покрывает тощую и подвздошную кишку?

- a) Экстраперитонеально;
- b) Мезоперитонеально;
- c) Интраперитонеально;
- d) Серозная оболочка отсутствует.

568. Как брюшина покрывает луковицу двенадцатиперстной кишки:

- a) Экстраперитонеально;
- b) Мезоперитонеально;
- c) Интраперитонеально;
- d) Серозная оболочка отсутствует.

569. Пейеровы бляшки расположены:

- a) В слизистой оболочке толстой кишки;
- b) В слизистой оболочке тощей кишки;
- c) В слизистой оболочке подвздошной кишки;
- d) В серозной оболочке подвздошной кишки.

570. Большой (Фатеров) сосочек двенадцатиперстной кишки расположен:

- a) У начала продольной складки двенадцатиперстной кишки;
- b) В конце продольной складки двенадцатиперстной кишки;
- c) В области луковицы;
- d) В области двенадцатиперстно-тощего изгиба.

571. На вершине *papilla duodeni minor* открывается:

- a) Желчевыносящий проток (*ductus choledochus*);
- b) Выводной проток поджелудочной железы;
- c) Добавочный проток поджелудочной железы;
- d) Протоки либеркюновых желёз (*glandulae intestinales*).

572. Конечные отделы толстой кишки развиваются из:

- a) Спланхнотомов;

- b) Передней туловищной кишки;
- c) Средней туловищной кишки;
- d) Задней туловищной кишки.

573. Назовите отделы толстой кишки и расположите их в правильной последовательности

- a) Ободочная, сигмовидная, слепая;
- b) Слепая, ободочная, прямая;
- c) Двенадцатиперстная, слепая, тощая, прямая;
- d) Прямая, слепая, подвздошная, сигмовидная.

574. Каковы внешние признаки ободочной кишки:

- a) Вздутия (гаустры), сальниковые отростки;
- b) Вздутия (гаустры), сальниковые отростки, малый диаметр;
- c) Отсутствие гаустр, мышечные ленты;
- d) Мышечные ленты.

575. От какого отдела кишечника отходит червеобразный отросток?

- a) Брыжеечной части тонкой кишки
- b) Слепой;
- c) Прямой;
- d) Сигмовидной.

576. Какие складки слизистой имеются в ободочной кишке?

- a) Полулунные складки;
- b) Сочетание продольных и круговых складок;
- c) Продольные складки;
- d) Круглые складки.

577. На какие отделы делится прямая кишка?

- a) Тазовый, ампулярный, анальный;
- b) Верхний, тазовый, ампулярный;
- c) Латеральный, ампулярный, анальный;
- d) Тазовый, ампулярный.

578. Какую часть прямой кишки покрывает брюшина интраперитонеально?

- a) Нижнюю;
- b) Среднюю;
- c) Верхнюю;
- d) Все отделы.

579. Назовите отделы прямой кишки в правильной последовательности позиции её хирургической анатомии:

- a) Надампулярный, верхнеампулярный, среднеампулярный, нижеампулярный, промежностный;
- b) Верхнеампулярный, ампулярный, анальный;
- c) Тазовый, ампулярный, заднепроходный;
- d) Ампулярный, анальный.

580. Назовите характер складок слизистой оболочки *canalis analis*

- a) Продольные складки;
- b) Круговые складки;
- c) Спиральные складки;
- d) Складки отсутствуют.

581. Наружный сфинктер заднего прохода образован:

- a) Кожной складкой;
- b) Не исчерченными мышечными волокнами;
- c) Исчерченными мышечными волокнами;
- d) Мышечными лентами.

582. Печень у человека расположена:

- a) В грудной полости;
- b) В верхнем этаже брюшной полости;
- c) В среднем этаже брюшной полости;
- d) В малом тазу.

583. Печень проецируется на переднюю брюшную стенку:

- a) В mezogastrium;
- b) В regio epigastrium;
- c) В hypogastrium;
- d) В regio umbilicalis.

584. Правая сагиттальная борозда печени состоит из:

- a) Fissura ligamenti teretis et porta hepatis;
- b) Fossa vesicae fellae et sulcus venae cavae;
- c) Fossa vesicae fellae et fissura ligamenti venosi;
- d) Porta hepatis.

585. Левая сагиттальная борозда состоит из:

- a) Fissura ligamenti teretis et fossa vesicae fellae;
- b) Fissura ligamenti venosi et porta hepatis;
- c) Fissura ligamenti teretis et fissura ligamenti venosi;
- d) Fossa vesicae fellae et sulcus venae cavae.

586. Поперечная борозда печени называется:

- a) Porta hepatis;
- b) Sulcus venae cavae;
- c) Fissura caudatus;
- d) Fissura transversae.

587. Печень покрыта брюшиной:

- a) Серозная оболочка отсутствует;
- b) Интраперитонеально;
- c) Мезоперитонеально;
- d) Экстраперитонеально.

588. В печёчно-двенадцатиперстной связке располагаются:

- a) Общий жёлчный проток, воротная вена, печёчная артерия;
- b) Желудочная артерия, общий желчный проток, нижняя полая вена;
- c) Воротная вена, нижняя полая вена, общий печёчный проток;
- d) Печёчная и селезёночная артерии.

589. Начальным звеном желчевыносящих путей является:

- a) Tubulus seminifer contortus;
- b) Vas efferens;
- c) Ductus choledochus;
- d) Ductulus belifer.

590. Общий печёчный проток образуется в результате слияния:

- a) Ductus hepaticus dexter et ductus hepaticus sinister;
- b) Ductus hepaticus dexter et ductus choledochus;

- c) Ductus choledochus et ductus cysticus;
- d) Ductus cysticus et ductus pancreaticus.

591. Спиральная складка шейки желчного пузыря и пузырного протока формируется за счёт:

- a) Мышечной оболочки;
- b) Слизистой и мышечной оболочек;
- c) Слизистой оболочки;
- d) Серозной оболочки.

592. Поджелудочная железа имеет следующие отделы:

- a) Головка, тело, хвост;
- b) Квадратная часть, хвост, тело;
- c) Головка, печёночный, желудочный отделы;
- d) Амбула, тело, хвост.

593. Какая скелетотопия головки поджелудочной железы:

- a) 1-3 поясничные позвонки;
- b) 4 поясничный позвонок;
- c) 9-12 поясничные позвонки;
- d) 12 грудной позвонок.

594. Тело поджелудочной железы имеет сечение:

- a) Четырёхугольное;
- b) Треугольное;
- c) Овальное;
- d) Круглое.

595. Как брюшина покрывает поджелудочную железу?

- a) Экстраперитонеально;
- b) Мезоперитонеально;
- c) Интраперитонеально;
- d) Головка мезоперитонеально, тело интраперитонеально.

596. Поджелудочная железа является:

- a) Эндокринной железой;
- b) Экзокринной железой;
- c) Кишечной железой;
- d) Смешанной железой.

597. Полость брюшины сообщается с внешней средой:

- a) Только у мужчин;
- b) Только у женщин;
- c) Только в эмбриональном периоде;
- d) У женщин и у мужчин.

598. Границей между верхним и нижним этажами брюшинной полости является:

- a) Брыжейка тонкой кишки;
- b) Желудочно-ободочная связка;
- c) Печеночно-желудочная связка;
- d) Малый сальник.

599. Чем представлен верхний участок большого сальника:

- a) Печеночно-12-перстной связкой;
- b) Желудочно-ободочной связкой;

- c) Малым сальником;
- d) Брыжейкой тонкой кишки.

600. На какие этажи подразделяется полость брюшины?

- a) Верхний, нижний;
- b) Поддиафрагмальный, брюшной, тазовый;
- c) Печёночный, желудочный, тазовый;
- d) Поперечной ободочной кишки.

601. Сколько листков брюшины имеет большой сальник?

- a) Два;
- b) Три;
- c) Четыре;
- d) Пять.

602. Большой сальник спускается:

- a) С малой кривизны желудка;
- b) С большой кривизны желудка;
- c) С висцеральной поверхности печени;
- d) От париетальной брюшины передней стенки.

603. Сколько листков брюшины имеет брыжейка тонкой кишки?

- a) Один;
- b) Два;
- c) Три;
- d) Четыре.

604. Малый сальник образован:

- a) Венечной связкой печени;
- b) Брыжейкой тонкой кишки;
- c) Печёочно-желудочной и печёочно-дуоденальными связками;
- d) Печёочно-почечной и круглой связкой печени.

605. Что соединяет между собой сальниковое отверстие?

- a) Сальниковую и печёочную сумки;
- b) Сальниковую сумку и левый брыжеечный синус;
- c) Сальниковую сумку и полость большого сальника;
- d) Сальниковую сумку и полость таза.

606. Слепая кишка и червеобразный отросток покрыты брюшиной:

- a) Экстраперитонеально;
- b) Мезоперитонеально;
- c) Интраперитонеально;
- d) Серозный покров полностью отсутствует.

607. Через какие анатомические образования возможны ретроперитонеальные грыжи:

- a) Recessus retrocaecalis;
- b) Fossa inguinalis lateralis et medialis;
- c) Recessus ileocaecalis;
- d) Foramen epiploicum.

608. В нижнем этаже брюшинной полости (включая полость малого таза) у мужчины находятся все, кроме:

- a) Правый и левый брыжеечный синусы;
- b) Печёочная сумка;

- c) Прямокишечно-пузырное углубление;
- d) Околоободочные борозды (боковые каналы).

Тестовые задания второго уровня

609. Из средней кишки развивается:

- a) Пищевод и желудок, вся двенадцатиперстная кишка;
- b) Печень, поджелудочная железа;
- c) Тонкая кишка без bulbus duodeni и начальный отдел толстой кишки(слепая, восходящая и поперечная ободочные);
- d) Вся толстая кишка.

610. Какие мышцы участвуют в образовании дна ротовой полости:

- a) Челюстно-подъязычная, шилоподъязычная;
- b) Челюстно-подъязычная, подбородочно-подъязычная;
- c) Щёчная, подбородочно-подъязычная;
- d) Переднее брюшко двубрюшной мышцы.

611. Какие мышцы мягкого нёба при сокращении отделяют носоглотку от остальных её отделов:

- a) m. uvulae;
- b) m. levator veli palatini et m. tensor veli palatine;
- c) m. palatopharyngeus;
- d) m. uvulae et m. palatoglossus.

612. Выдвижение языка вперёд и его уплощение происходит при сокращении:

- a) Подбородочно-язычной мышцы;
- b) Поперечной мышцы;
- c) Вертикальной мышцы;
- d) Нижней продольной мышцы.

613. К малым слюнным железам рта относятся:

- a) Щёчные железы;
- b) Околоушные железы;
- c) Подъязычные железы;
- d) Губные железы.

614. Протоки каких слюнных желёз открываются на caruncula sublingualis:

- a) Ductus sublingualis major et ductus parotideus;
- b) Ductus sublingualis major;
- c) Ductus parotideus et ductus submandibularis;
- d) Ductus submandibularis.

615. Какие сосочки языка являются его тактильными органами:

- a) Нитевидные;
- b) Желобовидные;
- c) Грибовидные;
- d) Конические.

616. Какие отверстия открываются на передней стенке глотки:

- a) Хоаны, зев;
- b) Вход в гортань;
- c) Вход в пищевод;
- d) Глоточные отверстия слуховых труб, зев, хоаны.

617. Назовите лимфоидные образования глотки и зева:

- a) Глоточная, трубные;
- b) Обобщённые лимфатические узлы, трубные, нёбные, язычная миндалина;
- c) Подчелюстные, шейные, трубные, язычные миндалины;
- d) Нёбные и язычная миндалины.

618. К сжимателям глотки не относятся:

- a) m. constrictor pharyngis superior et media;
- b) m. stylopharyngeus;
- c) m. salpingopharyngeus;
- d) m. constrictor pharyngis inferior.

619. К поднимателям глотки относятся:

- a) m. constrictor pharyngis superior;
- b) m. palatoglossus et m. styloglossus;
- c) m. stylopharyngeus;
- d) m. palatopharyngeus.

620. Какие имеются анатомические сужения пищевода:

- a) Фарингеальное, бронхиальное;
- b) Диафрагмальное;
- c) Шейное, аортальное, кардиальное;
- d) Глоточное, аортальное, кардиальное.

621. Обозначьте физиологические сужения пищевода:

- a) Глоточное (фарингеальное);
- b) Аортальное;
- c) Диафрагмальное;
- d) Кардиальное.

622. Стенка брюшной части пищевода состоит из следующих слоёв:

- a) Слизистая оболочка;
- b) Мышечная оболочка;
- c) Адвентициальная оболочка;
- d) Серозная оболочка.

623. Какие отверстия имеет желудок и с чем они его сообщают:

- a) Ostium cardiacum - с 12-перстной кишкой;
- b) Ostium pyloricum - с 12-перстной кишкой;
- c) Ostium cardiacum - с пищеводом;
- d) Foramen epiploicum - с сальниковой сумкой.

624. Продольные складки слизистой оболочки желудка расположены:

- a) Вдоль большой кривизны;
- b) В области свода;
- c) Вдоль малой кривизны;
- d) В пилорическом отделе.

625. Укажите правильное соответствие формы желудка с типом телосложения:

- a) Долихоморфный - форма чулка, мезоморфный - форма крючка;
- b) Брахиморфный - форма крючка, мезоморфный - форма рога;
- c) Брахиморфный - форма рога;
- d) Долихоморфный - форма крючка.

626. Какие железистые клетки желудка выделяют соляную кислоту:

- a) Обкладочные клетки свода и тела желудка;
- b) Главные клетки желёз свода и тела желудка;
- c) Обкладочные клетки собственно желудочных желёз;
- d) Кардиальные железы.

627. Какие связки обеспечивают фиксацию желудка?

- a) Печёчно-желудочная и желудочно-селезёночная;
- b) Желудочно-почечная;
- c) Желудочно-ободочная;
- d) Желудочно-диафрагмальная.

628. Брыжеечную часть тонкой кишки составляет:

- a) Тощая;
- b) Подвздошная;
- c) Слепая;
- d) Двенадцатиперстная и тощая.

629. Какие складки слизистой имеются в тонкой кишке?

- a) Циркулярные складки;
- b) Продольные складки;
- c) Мозаичный рисунок складок;
- d) Полулунные складки.

630. Какие части различают в двенадцатиперстной кишке?

- a) Верхняя, нисходящая;
- b) Прямая, брыжеечная;
- c) Горизонтальная, восходящая;
- d) Латеральная, медиальная.

631. На вершине *papilla duodeni major* (Фатерова сосочка) открывается:

- a) Проток околоушной железы;
- b) Добавочный проток поджелудочной железы;
- c) Желчевыносящий проток;
- d) Выводной проток поджелудочной железы.

632. Ободочная кишка имеет следующие отделы:

- a) Восходящая;
- b) Нисходящая;
- c) Поперечная;
- d) Слепая;
- e) Сигмовидная.

633. Брыжейку имеют следующие отделы толстой кишки:

- a) Слепая кишка;
- b) Восходящая ободочная;
- c) Поперечная ободочная;
- d) Сигмовидная ободочная.

634. Брыжейку имеют следующие отделы толстой кишки:

- a) Слепая кишка;
- b) Восходящая ободочная;
- c) Поперечная ободочная;
- d) Сигмовидная ободочная.

635. Печень имеет следующие доли:

- a) Левая, правая;

- b) Верхняя, брыжеечная;
- c) Почечная, нижняя;
- d) Квадратная, хвостатая.

636. К связкам печени относятся:

- a) Венечная и треугольные;
- b) Печёчно-почечная, печёчно-желудочная;
- c) Серповидная, круглая;
- d) Сальниковая;
- e) Печёчно-двенадцатиперстная.

637. Печень соединяется с диафрагмой связками:

- a) Серповидная;
- b) Круглая связка печени;
- c) Венечная;
- d) Венозная связка.

638. Морфофункциональной единицей печени является:

- a) Печеночный ацинус;
- b) Нефрон;
- c) Портальная долька печени;
- d) Классическая печёночная долька.

639. Частями желчного пузыря являются

- a) Дно;
- b) Тело;
- c) Свод;
- d) Шейка.

640. Из каких отделов состоит брюшная полость:

- a) Брюшинная полость;
- b) Забрюшинное пространство;
- c) Предбрюшинное пространство;
- d) Средостение.

641. В верхнем этаже полости брюшины расположены:

- a) Bursa pregastrica;
- b) Bursa hepatica;
- c) Sinus mesentericus dexter;
- d) Bursa omentalis.

642. Какие отделы толстой кишки покрыты брюшиной интраперитонеально и имеют брыжейку:

- a) Слепая кишка;
- b) Восходящая ободочная;
- c) Червеобразный отросток;
- d) Поперечная ободочная;
- e) Сигмовидная ободочная.

643. В нижнем этаже полости брюшины женщины находятся:

- a) Прямокишечно-пузырное углубление;
- b) Правый и левый брыжеечный синусы;
- c) Прямокишечно-маточное углубление;
- d) Пузырно-маточное углубление;
- e) Околоободочные борозды (боковые каналы).

644. В нижнем этаже полости брюшины мужчины находятся:

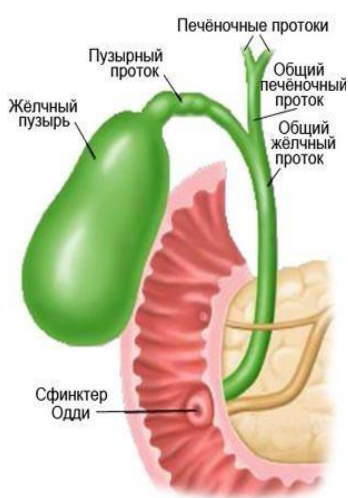- a) Правый и левый брыжеечный синусы;
- b) Околоободочные борозды (боковые каналы);
- c) Прямокишечно-пузырное углубление;
- d) Преджелудочная сумка.

645. Слабыми местами передней брюшной стенки являются:

- a) Recessus duodenojejunales superior et inferior;
- b) Fossa inguinalis lateralis;
- c) Recessus retrocaecalis;
- d) Fossa inguinalis medialis.

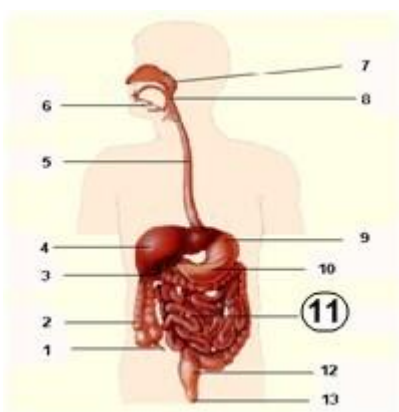
Тестовые задания третьего уровня

646. Укажите верную последовательность выведения желчи в процессе пищеварения:



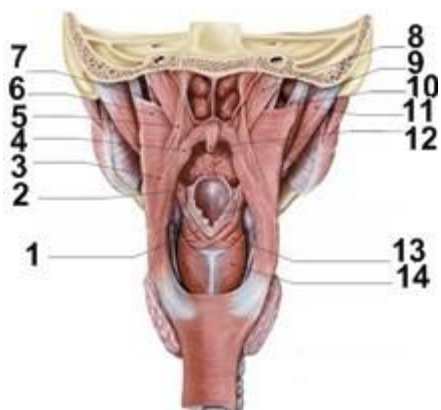
- a) Желчный пузырь - пузырный проток - печеночные протоки - общий желчный проток;
- b) Общий желчный проток - общий печеночный проток - пузырный проток - желчный пузырь;
- c) Печеночные протоки - общий печеночный проток - пузырный проток - желчный пузырь - пузырный проток - общий желчный проток - двенадцатиперстная кишка;
- d) Печеночные протоки - общий печеночный проток - общий желчный проток - двенадцатиперстная кишка;
- e) Печеночные протоки - общий печеночный проток - общий желчный проток - пузырный проток - желчный пузырь - общий желчный проток.

647. Что обозначено под №11?



- a) Hepar;
- b) Esophagus;
- c) Intestinum crassum;
- d) Intestinum tenue;
- e) Vesica fellea.

648. Под какими номерами обозначены верхний и нижний констрикторы глотки?



- a) 8;
- b) 3;
- c) 11;
- d) 5;
- e) 6.

II. Дыхательная система

Тестовые задания первого уровня

788. К верхним дыхательным путям относятся:

- a) Полость носа, гортань;
- b) Полость носа, носоглотка;
- c) Полость носа, глотка, гортань;
- d) Гортань, трахея, бронхи.

789. Клиновидно-решетчатое углубление находится:

- a) Позади и сверху от средней носовой раковины;
- b) Позади и сверху от верхней носовой раковины;
- c) Спереди и сверху от верхней носовой раковины;
- d) Спереди от средней носовой раковины.

790. Укажите место перехода верхних дыхательных путей в нижние:

- a) Нижний носовой ход;
- b) Верхняя часть гортани;
- c) Верхний носовой ход;
- d) Трахея.

791. Решётчатая воронка (*infundibulum ethmoidale*) соединяет:

- a) Клиновидную пазуху со средним носовым ходом;
- b) Верхнечелюстную пазуху со средним носовым ходом;
- c) Лобную пазуху со средним носовым ходом;
- d) Клиновидную пазуху с верхним носовым ходом.

792. Крыловидные отростки основной кости образуют:

- a) Боковые стенки полости носа;
- b) Верхние стенки полости носа;
- c) Перегородку носа;
- d) Заднюю стенку полости носа.

793. Общий носовой ход находится между:

- a) Перегородкой носа и медиальными поверхностями носовых раковин;
- b) Между латеральными поверхностями носовых раковин;
- c) Верхними и нижними носовыми ходами;
- d) Верхней и нижней носовыми раковинами.

794. В состав преддверной складки входит:

- a) Преддверная связка;

- b) Преддверная мышца;
- c) Голосовая связка;
- d) Голосовая мышца.

795. Голосовая связка - это свободный край...

- a) Эластического конуса;
- b) Перстне-черпаловидной связки;
- c) Межчерпаловидной связки;
- d) Щитонадгортанной связки.

796. Эластический конус - это продолжение:

- a) Перстне-щитовидной связки;
- b) Связки преддверия;
- c) Щито-надгортанной связки;
- d) Щито-подъязычной связки.

797. Латеральная перстне-черпаловидная мышца:

- a) Суживает голосовую щель;
- b) Расширяет голосовую щель;
- c) Напрягает голосовую связку;
- d) Расслабляет голосовую связку.

798. Перстне-щитовидная мышца:

- a) Суживает голосовую щель;
- b) Расширяет голосовую щель;
- c) Напрягает голосовую связку;
- d) Расслабляет голосовую связку.

799. Позади трахеи располагается:

- a) Глотка;
- b) Дуга аорты;
- c) Пищевод;
- d) Вилочковая железа.

800. Слизистая оболочка трахеи покрыта:

- a) Цилиндрическим эпителием;
- b) Мерцательным эпителием;
- c) Многослойным плоским неороговевающим эпителием;
- d) Многослойным плоским ороговевающим эпителием.

801. Мышечный слой бронхов состоит из:

- a) Продольного и циркулярного слоя;
- b) Циркулярного слоя, расположенного кнутри от хрящей;
- c) Циркулярного слоя, расположенного кнаружи от хрящей;
- d) Продольного слоя, расположенного кнутри от хрящей.

802. Скелет сегментарных бронхов образован:

- a) Хрящевыми полукольцами;
- b) Хрящевыми кольцами;
- c) Отдельными хрящевыми пластинками;
- d) Фиброзными полукольцами.

803. Скелет бронхов вне легкого состоит из:

- a) Хрящевых полуколец;
- b) Хрящевых колец;
- c) Соединительных хрящевых пластинок;

d) Фиброзных полуколец.

804. В стенке конечных бронхиол...

- a) Отсутствует хрящ, сохраняются слизистые железы и мерцательный эпителий;
- b) Выражены отдельные хрящевые пластинки и мерцательный эпителий, отсутствуют слизистые железы;
- c) Отсутствуют хрящ и слизистые железы, сохраняется мерцательный эпителий;
- d) Отсутствует хрящ, присутствует многослойный плоский эпителий.

805. Топографическое взаимоотношение сверху вниз в корне левого легкого таково:

- a) Легочная артерия, главный бронх, 2 легочные вены;
- b) Главный бронх, легочная артерия, 2 легочные вены;
- c) Главный бронх, 2 легочные вены, легочная артерия;
- d) Бронхиальные артерии, главный бронх, бронхиальные вены.

806. Топографическое взаимоотношение корня правого легкого таково:

- a) Легочная артерия, главный бронх, 2 легочные вены;
- b) Главный бронх, легочная артерия, 2 легочные вены;
- c) Главный бронх, 2 легочные вены, легочная артерия;
- d) Бронхиальные артерии, главный бронх, бронхиальные вены.

807. Медиальная поверхность легких делится на:

- a) Средостенную и реберную части;
- b) Средостенную и грудинную части;
- c) Позвоночную и средостенную части;
- d) Позвоночную и грудинную части.

808. Совокупность первичных долек образует:

- a) Легкое;
- b) Сегмент легкого;
- c) Долю легкого;
- d) Ацинус.

809. Стенки альвеолы оплетены:

- a) Легочными артериолами;
- b) Капиллярами;
- c) Прекапиллярами;
- d) Посткапиллярами.

810. Стенки альвеол покрыты эпителием:

- a) Мерцательным;
- b) Многослойным плоским;
- c) Однослойным цилиндрическим;
- d) Однослойным плоским.

811. В состав ацинуса входят:

- a) 8 первичных долек;
- b) 12 первичных долек;
- c) 16 первичных долек;
- d) 20 первичных долек.

812. Первичная долька начинается от:

- a) Дольковой бронхиолы;
- b) Респираторной бронхиолы;

- c) Терминальной бронхиолы;
- d) Альвеолярного хода.

813. Совокупность вторичных долек образует:

- a) Легкое;
- b) Сегмент легкого;
- c) Долю легкого;
- d) Ацинус.

814. Кровоснабжение легких осуществляется:

- a) Легочными артериями;
- b) Бронхиальными артериями;
- c) Грудными артериями;
- d) Средостенными артериями.

815. Непарный плевральный карман находится на:

- a) Переднем крае правого легкого;
- b) Нижнем крае правого легкого;
- c) В области сердечной вырезки правого легкого;
- d) В области сердечной вырезки левого легкого.

816. Средостение представляет собой:

- a) Комплекс органов, расположенных между диафрагмой и нижней апертурой грудной клетки;
- b) Комплекс органов, расположенных между правым и левым плевральными мешками;
- c) Полость, расположенную между правым и левым плевральными мешками;
- d) Полость, расположенную между правым и левым легким.

Тестовые задания второго уровня

817. Наружный нос имеет:

- a) Спинку и ворота;
- b) Корень и спинку;
- c) Верхушку, крылья;
- d) Основание и крылья.

818. В преддверии носа содержатся:

- a) Слизистые железы;
- b) Вибрисы;
- c) Носовые железы;
- d) Сальные железы.

819. Перегородка носа имеет следующие части:

- a) Костную;
- b) Перепончатую;
- c) Хрящевую;
- d) Решётчатую.

820. Верхний носовой ход сообщается:

- a) С лобной пазухой и задними ячейками решетчатой кости;
- b) С клиновидной пазухой;
- c) С клиновидной и верхнечелюстной пазухами;
- d) С задними ячейками решетчатой кости.

821. Средний носовой ход сообщается:

- a) С верхнечелюстной пазухой.

- b) С передними и средними ячейками решетчатой кости.
- c) С глазницей посредством носослезного канала.
- d) С лобной пазухой.

822. Нижняя стенка полости носа образована:

- a) Небным отростком верхней челюсти;
- b) Горизонтальной пластинкой небной кости и сошником;
- c) Горизонтальной пластинкой небной кости;
- d) Небным отростком верхней челюсти и перпендикулярной пластинкой небной кости.

823. Дыхательная область полости носа располагается в районе:

- a) Верхнего носового хода;
- b) Среднего носового хода;
- c) Нижнего носового хода;
- d) Верхнего и нижнего носовых ходов.

824. Верхняя стенка полости носа образована:

- a) Продырявленной пластинкой решетчатой кости;
- b) Носовой костью, решетчатой пластинкой решетчатой кости;
- c) Носовой частью лобной кости;
- d) Лобным отростком верхней челюсти, носовой костью.

825. Околоносовые пазухи выполняют функцию:

- a) Дополнительную респираторную;
- b) Дополнительную обонятельную;
- c) Резонаторную;
- d) Дополнительную респираторную и дополнительную обонятельную.

826. Перегородку полости носа образуют:

- a) Перпендикулярная пластинка решетчатой кости, ость лобной кости;
- b) Сошник, носовые раковины решетчатой кости;
- c) Сошник, продырявленная пластинка решетчатой кости, ость основной кости;
- d) Сошник, киль основной кости, носовые гребни верхней челюсти и небной кости.

827. К непарным хрящам гортани относятся:

- a) Перстневидный, черпаловидный;
- b) Щитовидный, перстневидный;
- c) Надгортанник;
- d) Черпаловидный, надгортанник.

828. К мышцам, расширяющим голосовую щель относятся:

- a) Щитонадгортанная мышца;
- b) Перстнещитовидная;
- c) Поперечная черпаловидная;
- d) Задняя перстне-черпаловидная мышца.

829. В голосовой щели различают:

- a) Мышечную часть;
- b) Межкостную часть;
- c) Межхрящевую часть;
- d) Межжелудочковую часть.

830. К мышцам, изменяющим напряжение голосовых связок относятся:

- a) Щито-надгортанная мышца;
- b) Поперечная черпаловидная;

- с) Перстне-щитовидная;
- д) Голосовая.

831. Между хрящами гортани образуются суставы:

- а) Перстне-щитовидный;
- б) Щито-надгортанный;
- с) Перстне-черпаловидный;
- д) Перстне-надгортанный.

832. В состав голосовой складки входят:

- а) Голосовая мышца;
- б) Преддверная мышца;
- с) Преддверная связка;
- д) Голосовая связка.

833. Трахея имеет следующие части:

- а) Глоточную;
- б) Грудную;
- с) Шейную;
- д) Брюшную.

834. Слизистая оболочка трахеи содержит:

- а) Слизистые железы;
- б) Одиночные лимфоидные узелки;
- с) Серозные железы;
- д) Сальные железы.

835. В состав ацинуса входят:

- а) Альвеолярные мешочки;
- б) Дыхательная бронхиола;
- с) Альвеолы;
- д) Альвеолярные ходы.

836. В верхушку сегмента входят:

- а) Сегментарный бронх;
- б) Легочная артерия;
- с) Сегментарная артерия;
- д) Долевой бронх.

837. В дольку входят:

- а) Дольковая артерия;
- б) Дольковая бронхиола;
- с) Дольковая вена;
- д) Дыхательная бронхиола.

838. Альвеолярное дерево состоит из:

- а) Дыхательной бронхиолы;
- б) Альвеолярных ходов;
- с) Альвеолярных мешочков;
- д) Альвеол.

Мочеполовые органы

Тестовые задания первого уровня

839. Какая поверхность почки более выпуклая?

- а) Передняя;

- b) Задняя;
- c) Верхняя;
- d) Нижняя.

840. Какой мочеточник имеет большую длину?

- a) Правый;
- b) Левый;
- c) Единственный;
- d) Имеют одинаковую длину.

841. Что является структурно-функциональной единицей почки?

- a) Лоханка;
- b) Чашечка;
- c) Нефрон;
- d) Пирамида.

842. Чем представлены почечные столбы?

- a) Пирамидами;
- b) Мозговым веществом проникающим между пирамидами;
- c) Корковым веществом проникающим между пирамидами;
- d) Почечными сосочками.

843. Чем образован нефрон?

- a) Почечным тельцем и относящимися к нему канальцами;
- b) Почечным тельцем и не относящимися к нему канальцами;
- c) Только почечным тельцем;
- d) Только канальцами.

844. Куда непосредственно впадают малые чашечки почки?

- a) Почечную лоханку;
- b) Мочеточник;
- c) Мочеиспускательный канал;
- d) Большие чашечки.

845. Как покрыт брюшиной мочевого пузыря в наполненном состоянии?

- a) Экстраперитонеально;
- b) Интраперитонеально;
- c) Мезоперитонеально;
- d) Ретроперитонеально.

846. Как покрыт брюшиной мочевого пузыря в опорожненном состоянии?

- a) Экстраперитонеально;
- b) Интраперитонеально;
- c) Мезоперитонеально;
- d) Ретроперитонеально.

847. Как покрыта брюшиной почка?

- a) Со всех сторон;
- b) С трех сторон;
- c) С двух сторон;
- d) Находится в забрюшинном пространстве.

848. Назовите правильно последовательность частей мужского мочеиспускательного канала.

- a) prostatica-membranacea-spongiosa;

- b) prostatica-membranacea-cavernosa;
- c) membranacea-prostatica-spongiosa;
- d) membranacea-spongiosa-cavernosa.

849. Где находится предпузырное пространство (spatium prevesicale)?

- a) Между лобковым симфизом и передней поверхностью мочевого пузыря;
- b) Между лобковым симфизом и задней поверхностью мочевого пузыря;
- c) Между крылом подвздошной кости и мочевым пузырем;
- d) Между седалищной костью и мочевым пузырем.

850. Куда обращено дно мочевого пузыря?

- a) Вверх и назад;
- b) Вниз и назад;
- c) Вверх и вперед;
- d) Вниз и вперед.

851. Сколько поверхностей различают в яичке?

- a) Одну;
- b) Две;
- c) Три;
- d) Четыре.

852. Назовите поверхности яичка.

- a) Facies medialis et lateralis;
- b) Facies anterior et posterior;
- c) Facies superior et inferior;
- d) Facies dextra et sinistra .

853. Назовите края яичка.

- a) Margo superior et inferior;
- b) Margo medialis et lateralis;
- c) Margo anterior et posterior;
- d) Margo procsimalis et distalis.

854. Где находится фиброзная оболочка яичка (tunica albuginea)?

- a) Только на придатке яичка;
- b) На мезенхиме яичка;
- c) На паренхиме яичка;
- d) Разделяет дольки яичка.

855. Местом образования сперматозоидов являются

- a) Прямые семенные канальцы;
- b) Извитые семенные канальцы;
- c) Прямые и извитые семенные канальцы;
- d) Дольки придатка яичка.

856. Где в основном продуцируется жидкая часть спермы?

- a) В яичках;
- b) В придатках яичек;
- c) В сямьявыносящем протоке;
- d) В придаточных железах полового аппарата.

857. Назовите слои стенки семявыносящего протока (ductus deferens):

- a) Мышечный и слизистый;
- b) Серозный и мышечный;
- c) Фиброзный, мышечный, слизистый;

d) Фиброзный, мышечный, подслизистый, слизистый.

858. Где закладываются яички в эмбриональном периоде?

- a) В мошонке;
- b) В брюшной полости;
- c) В забрюшинном пространстве;
- d) В паховом канале.

859. Сколько пещеристых тел образуют половой член?

- a) Одно;
- b) Два;
- c) Три;
- d) Отсутствуют.

860. Сколько губчатых тел образуют половой член?

- a) Одно;
- b) Два;
- c) Три;
- d) Отсутствуют.

861. Что из себя представляет уздечка полового члена?

- a) Соединение крайней плоти с кожей головки члена;
- b) Самую крайнюю плоть;
- c) Соединение крайней плоти со спинкой полового члена;
- d) Соединение тела полового члена с головкой.

862. За счет чего главным образом обеспечивается эрекция полового члена?

- a) Задержки крови в губчатом теле полового члена;
- b) Задержки крови в пещеристых телах полового члена;
- c) Задержки крови в подкожной клетчатке полового члена;
- d) Задержки крови в fascia penis.

863. Крайняя плоть представляет из себя.

- a) Уздечку;
- b) Складку кожи полового члена на спинке;
- c) Складку кожи полового члена у основания корня;
- d) Складку кожи полового члена у основания головки.

864. Куда обращено основание предстательной железы (basis prostatae)?

- a) К мочевому пузырю;
- b) К прямой кишке;
- c) К мошонке;
- d) К крестцу.

865. Из каких долей состоит предстательная железа (prostata)?

- a) Передней и задней;
- b) Верхней, нижней и передней;
- c) Правой и левой;
- d) Передней, верхней и нижней.

866. Назовите, какие концы имеет яичник?

- a) Верхний, нижний;
- b) Передний, задний;
- c) Правый, левый;
- d) Медиальный, латеральный.

867. Назовите, какие поверхности имеет яичник?

- a) Верхнюю, нижнюю;
- b) Переднюю, заднюю;
- c) Правую, левую;
- d) Медиальную, латеральную.

868. Назовите, какие края имеет яичник?

- a) Верхний, нижний;
- b) Передний, задний;
- c) Правый, левый;
- d) Медиальный, латеральный.

869. Как в норме расположен длинный яичника?

- a) Вертикально;
- b) Горизонтально;
- c) Косо;
- d) Сагитально.

870. При помощи чего яичник связан с маткой?

- a) Брыжейки яичника;
- b) Складки брюшины;
- c) Собственной связки яичника;
- d) Маточной трубы.

871. Где расположены фолликулы?

- a) В паренхиме яичника;
- b) В строме яичника;
- c) В желтом теле;
- d) В белом теле.

872. Стенка маточной трубы состоит из следующих оболочек...

- a) Подсерозной, мышечной, слизистой;
- b) Серозной, мышечной, слизистой;
- c) Серозной, подсерозной, мышечной, слизистой;
- d) Серозной, мышечной, подслизистой, слизистой.

873. Выберите наиболее правильное утверждение.

- a) Матка расположена в полости таза между мочевым пузырем спереди и прямой кишкой сзади;
- b) Матка расположена в полости таза между мочевым пузырем сзади и мышцами брюшного пресса спереди;
- c) Матка расположена в брюшной полости между мочевым пузырем спереди и мышцами брюшного пресса сзади;
- d) Матка расположена в забрюшинном пространстве между мочевым пузырем спереди и прямой кишкой сзади.

874. Какими стенками представлено влагалище?

- a) Верхней, нижней;
- b) Передней, задней;
- c) Правой, левой;
- d) Медиальной, латеральной.

875. Выберите наиболее правильное утверждение:

- a) Влагалище несколько изогнуто, с выпуклостью обращенной назад;
- b) Влагалище несколько изогнуто, с выпуклостью обращенной вперед;
- c) Влагалище прямое;

d) Влагалище несколько изогнуто, с выпуклостью обращенной медиально.

876. Под женской половой областью понимают:

- a) Совокупность женских наружных половых органов;
- b) Совокупность женских внутренних половых органов;
- c) Все вышеперечисленное;
- d) Ни одно из утверждений не верно.

877. Преддверие влагалища это...

- a) Щелевидное пространство между малыми половыми губами;
- b) Пространство между большими половыми губами;
- c) Пространство между клитором и луковицей преддверия;
- d) Пространство между большими половыми губами и девственной плевой.

878. Чем образовано дно полости таза?

- a) Мочеполовой диафрагмой;
- b) Тазовой диафрагмой;
- c) Копчиковой мышцей;
- d) Поверхностной фасцией промежности.

879. Чем образована крайняя плоть клитора?

- a) Задними концами малых половых губ;
- b) Уздечкой половых губ;
- c) Латеральными ножками передних концов малых половых губ;
- d) Медиальными ножками передних концов малых половых губ.

880. Чем образована уздечка клитора?

- a) Медиальными ножками передних концов малых половых губ;
- b) Латеральными ножками передних концов малых половых губ;
- c) Большими половыми губами;
- d) Уздечкой половых губ.

Тестовые задания второго уровня

881. Определите морфологические образования принимающие участие в развитии органов мочеполовой системы.

- a) Предпочка (pronephros);
- b) Первичная почка и ее проток (mesonephros et ductus mesonephricus);
- c) Парамезонефральный проток (ductus paramesonephricus);
- d) Вторичная почка.

882. Фиксация почки осуществляется с помощью:

- a) Внутрибрюшного давления;
- b) Связок почки;
- c) Мышечного ложа почки;
- d) Почечных сосудов.

883. Почки окружены следующими структурами:

- a) Брюшиной;
- b) Почечной фасцией;
- c) Жировой капсулой;
- d) Фиброзной капсулой.

884. Какие сегменты почки вы знаете?

- a) Верхний и верхний передний сегмент;
- b) Нижний и нижний передний сегмент;

- c) Задний сегмент;
- d) Боковые сегменты.

885. Какие большие почечные чашечки вы знаете?

- a) Верхняя;
- b) Средняя;
- c) Промежуточная;
- d) Нижняя.

886. Из каких оболочек состоит стенка мочеточника?

- a) Адвентициальная;
- b) Мышечная;
- c) Подслизистая;
- d) Слизистая.

887. Назовите части мочеточника.

- a) Мембранозная;
- b) Перепончатая;
- c) Брюшная;
- d) Тазовая и внутривентриальная.

888. Назовите мышцы мочевого пузыря.

- a) Поверхностная;
- b) Глубокая;
- c) Выталкивающая мочу;
- d) Косая.

889. Чем образованы углы мочевого пузыря?

- a) Мочеточниковыми отверстиями;
- b) Внутренним отверстием мочеиспускательного канала;
- c) Межмочеточниковой складкой;
- d) Наружным отверстием мочеиспускательного канала.

890. Какие внутрипочечные артерии вы знаете?

- a) Междольковые;
- b) Дуговые;
- c) Радиальные и прямые;
- d) Капсулярные;

891. Выберите формы экскреторного дерева, которые отражают последовательные стадии его развития.

- a) Эмбриональная;
- b) Фетальная;
- c) Зрелая;
- d) Старческая.

892. Выберите места сужений мочеточника.

- a) Переход лоханки в мочеточник;
- b) Граница между брюшной и тазовой частью;
- c) На протяжении брюшной части;
- d) Возле стенки мочевого пузыря.

893. Цистоскопия это исследование направленное на изучение:

- a) Стенок мочеиспускательного канала;
- b) Стенок мочевого пузыря;
- c) Стенок мочеточников;

d) Почечных лоханок.

894. Из приведенного перечня анатомических терминов выберите части мочевого пузыря.

- a) Дно;
- b) Шейка;
- c) Верхушка;
- d) Корень.

895. Из приведенного перечня анатомических терминов выберите компоненты слизистой оболочки мочевого пузыря.

- a) Переходный эпителий;
- b) Слизистые железы;
- c) Лимфатические фолликулы;
- d) Крипты.

896. Из приведенных терминов выберите компоненты влажной оболочки яичка:

- a) Parietalный листок;
- b) Visceralный листок;
- c) Подсерозная основа;
- d) Перегородочки яичка.

897. Какие поверхности имеет яичко?

- a) Латеральная;
- b) Медиальная;
- c) Передняя;
- d) Задняя.

898. Назовите части придатка яичка?

- a) Шейка;
- b) Головка;
- c) Тело;
- d) Хвост.

899. Выберите протоки придатка яичка:

- a) Ductus epididymidis;
- b) Ductuli aberrantes;
- c) Ductus deferens;
- d) Ductus rectus.

900. Семявыносящий проток имеет следующие оболочки:

- a) Слизистая;
- b) Подслизистая;
- c) Мышечная;
- d) Адвентициальная.

901. Семявыносящий проток имеет следующие части:

- a) Мошоночная часть;
- b) Канатиковая часть;
- c) Паховая часть;
- d) Тазовая часть.

902. Предстательная железа имеет следующие поверхности:

- a) Переднюю;
- b) Заднюю;

- c) Нижнелатеральную;
- d) Верхнелатеральную.

903. Головка полового члена содержит:

- a) Спинку головки;
- b) Венец головки;
- c) Перегородку головки;
- d) Шейку головки.

904. Губчатое и пещеристые тела полового члена содержат:

- a) Трабекулы;
- b) Ячейки;
- c) Белочную оболочку;
- d) Мышцу поднимающую яичко.

905. Семявыбрасывающий проток (ductus ejaculatorius) образован:

- a) протоком семенного пузырька (vesiculae seminales);
- b) выделительным протоком (ductus excretorius);
- c) семявыносящим протоком (ductus deferens);
- d) бульбоуретральной железой (glandula bulbourethral).

906. В состав семенного канатика входят:

- a) Семявыносящий проток;
- b) Выделительный проток;
- c) Яичковые артерия и вена;
- d) Нервы и лимфатические сосуды.

907. Из перечисленных ниже терминов выберите характеризующие нарушение опускания яичек в мошонку:

- a) Крипторхизм;
- b) Монорхизм;
- c) Эписпадия;
- d) Гипоспадия.

908. Выберите анатомические структуры, между которыми чаще всего скапливается жидкость при водянке яичка:

- a) Внутренняя семенная фасция;
- b) Наружная семенная фасция;
- c) Париетальная пластинка влагалищной оболочки;
- d) Висцеральная пластинка влагалищной оболочки.

909. Из перечисленного ниже выберите слои стенки семявыносящего протока:

- a) Tunica adventitia;
- b) Tunica intima;
- c) Tunica muscularis;
- d) Tunica mucosa.

910. Из приведенного перечня выберите наружные мужские половые органы:

- a) Яички;
- b) Половой член;
- c) Мошонка;
- d) Бульбоуретральные железы.

911. Из представленного перечня выберите наружные женские половые органы:

- a) Большие и малые половые губы;

- b) Клитор;
- c) Девственная плева;
- d) Влагалище.

912. Из представленного перечня выберите внутренние женские половые органы:

- a) Клитор;
- b) Влагалище;
- c) Яичники;
- d) Матка.

913. Из представленных анатомических образований выберите части маточной трубы:

- a) Маточная часть и перешеек;
- b) Ампула;
- c) Воронка;
- d) Тело.

914. Стенка маточной трубы состоит из следующих оболочек:

- a) Серозной;
- b) Подсерозной;
- c) Мышечной;
- d) Слизистой.

915. Назовите рудиментарные образования, заключенные между листками широкой связки матки и расположенные между маточной трубой и яичником?

- a) Придаток яичника;
- b) Околяяичник;
- c) Складка;
- d) Бартолиниевые железы.

916. Назовите слои стенки матки?

- a) Perimetrium;
- b) Parametrium;
- c) Myometrium;
- d) Endometrium.

917. Выберите понятия, характеризующие нормальные (физиологические) положения матки в пространстве:

- a) Anteversio;
- b) Anteflexio;
- c) Retroflexio;
- d) Retroversio.

918. Назовите поверхности матки:

- a) Передняя поверхность;
- b) Задняя поверхность;
- c) Верхняя поверхность;
- d) Нижняя поверхность.

919. Кольпоскопия это метод исследования:

- a) Передней и задней стенок влагалища;
- b) Свода влагалища;
- c) Матки;
- d) Маточных труб.

920. Как называется клетчатка, расположенная возле матки и её шейки:

- a) Perimetrium;
- b) Parametrium;
- c) Endometrium;
- d) Paracervix.

921. Выберите из перечня связки матки:

- a) Круглая связка матки;
- b) Лобково-шеечная связка;
- c) Кардинальная связка;
- d) Прямокишечно-маточная связка.

922. Выберите из перечня части влагалища:

- a) Pars anterior;
- b) Pars posterior;
- c) Pars lateralis;
- d) Pars medialis.

923. При проведении кольпоскопии врач увидел бугристость на стенках влагалища. Что это может быть?

- a) Rugae vaginales;
- b) Columnae rugarum;
- c) Tuberositas vaginales;
- d) n. Pudendus.

924. Во что может превратиться половой бугорок в эмбриональном периоде развития?

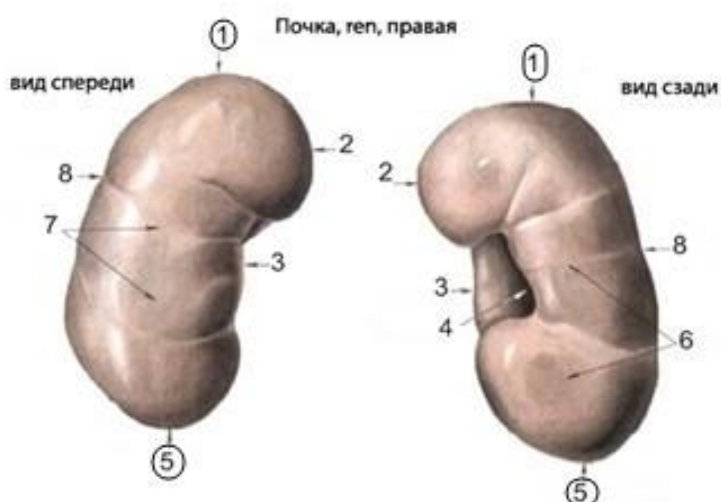
- a) В мошонку, если развивается плод мужского пола;
- b) В большие половые губы, если развивается плод женского пола;
- c) В половой член, если развивается плод мужского пола;
- d) В клитор, если развивается плод женского пола.

925. К поверхностным мышцам мочеполовой диафрагмы относят:

- a) Мышца поднимающая задний проход;
- b) Луковично-губчатая мышца;
- c) Седалищно-пещеристая мышца;
- d) Поверхностная поперечная мышца промежности.

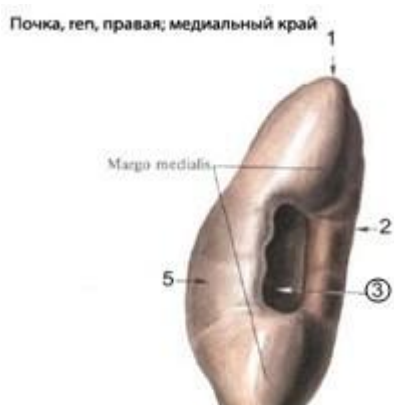Тестовые задания третьего уровня

926. Цифрами 1 и 5 обозначены:



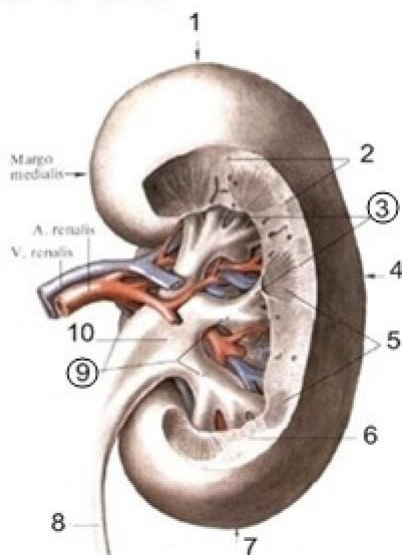
- a) Края почки;
- b) Поверхности почки;
- c) Концы почки;
- d) Ворота почки.

927. Цифра 3 на рисунке обозначает:



- a) Почечный синус;
- b) Почечный полюс;
- c) Медиальную поверхность;
- d) Боковую поверхность.

Почка, геп, правая; вид сзади

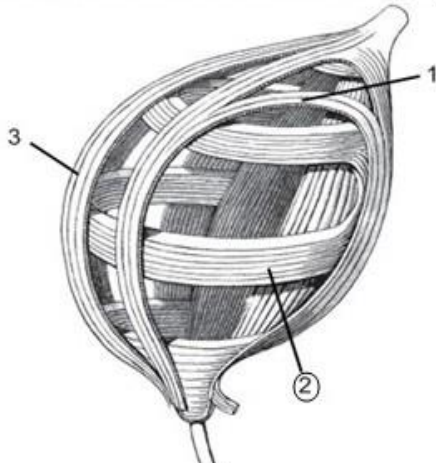


928. В строгом соответствии под номерами 3 и 9 обозначены:

- a) Малые и большие почечные чашечки;
- b) Большие и малые почечные чашечки;
- c) Пирамидки и лоханка;
- d) Лоханка и пирамидки.

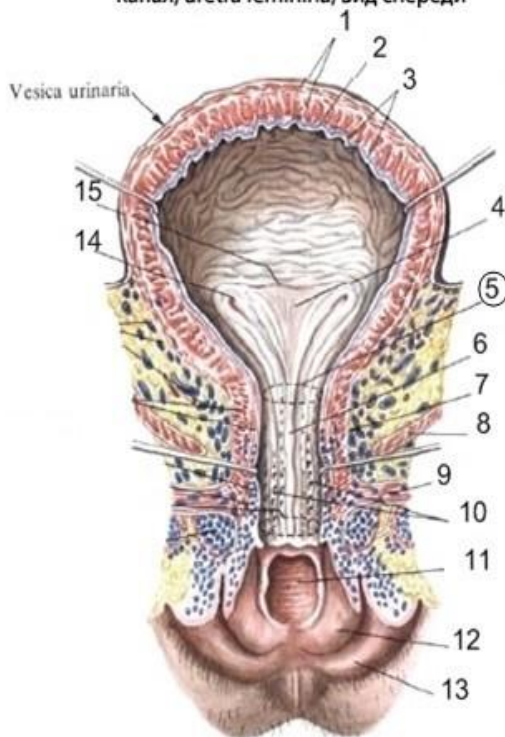
963. Какой слой мышечных волокон стенки мочевого пузыря показан номером 2?

Расположение мышечных слоев мочевого пузыря (схема)



- a) Продольный;
- b) Косой;
- c) Горизонтальный;
- d) Циркулярный.

Мочевой пузырь, vesica urinaria, и женский мочеиспускательный канал, uretra feminina, вид спереди



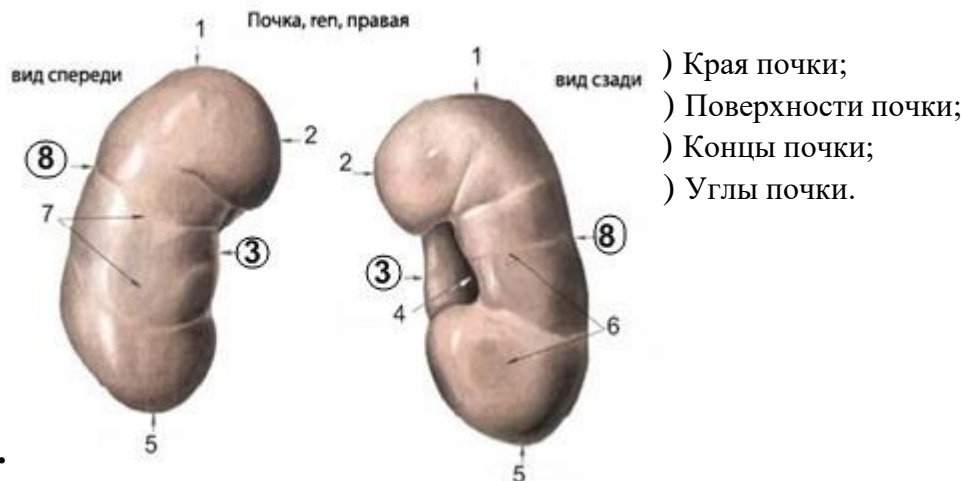
964. Под номером 5 на рисунке обозначено:

- a) Внутреннее отверстие мочеиспускательного канала;
- b) Отверстие мочеточника;
- c) Внутреннее отверстие мочеточника;

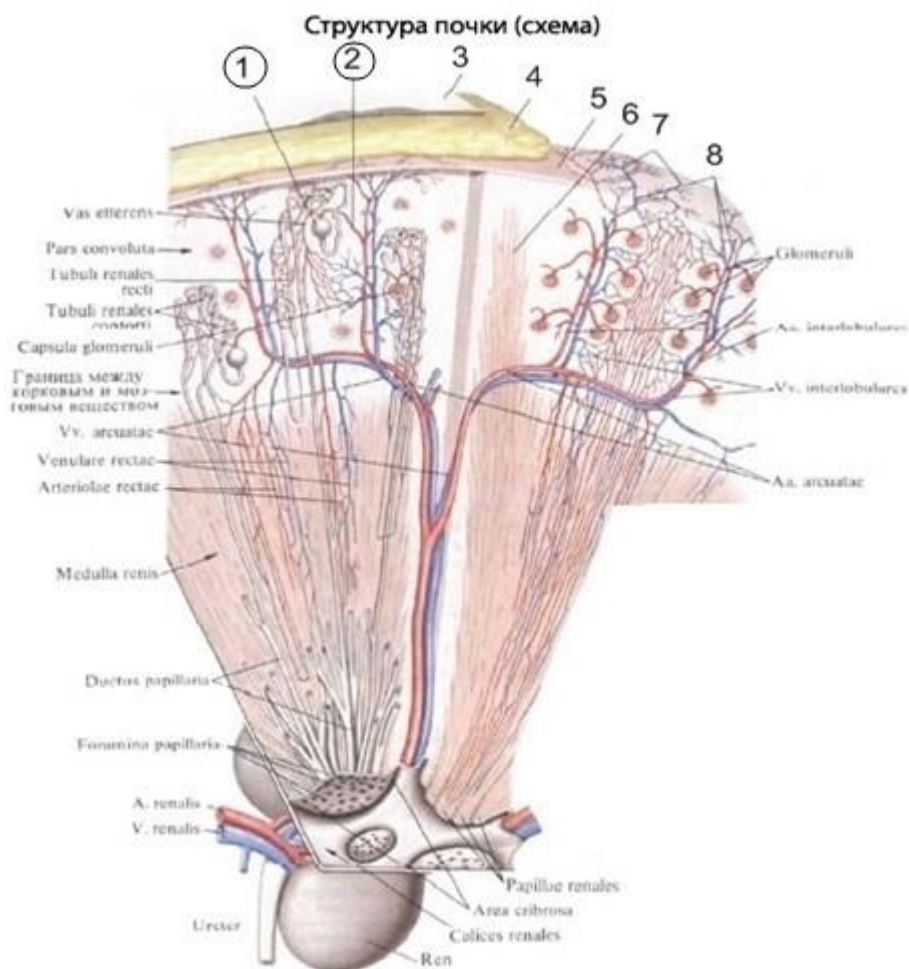


d) Наружное отверстие мочеиспускательного канала.

965. Цифрами 3 и 8 обозначены:



967. В строгом соответствии под номерами 1 и 2 обозначены:



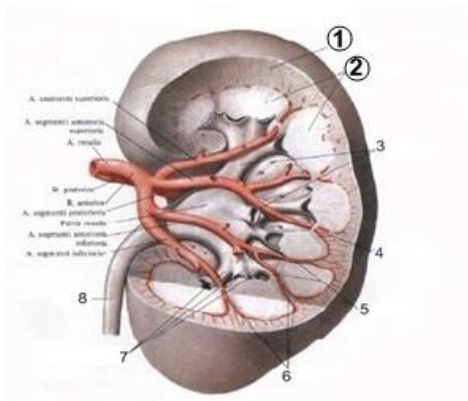
a) Corpuscula renalis et Vas efferents;



**Пятигорский медико-фармацевтический институт –
филиал федерального государственного бюджетного образовательного
учреждения высшего образования
«Волгоградский государственный медицинский университет»
Министерства здравоохранения
Российской Федерации**

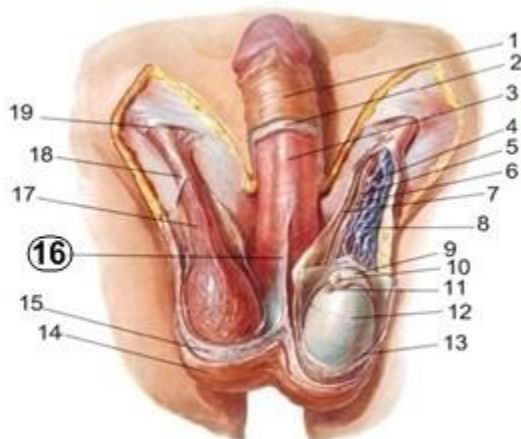
- b) Corpuscula renalis et Vas afferents;
- c) Vas efferents et Corpuscula renalis;
- d) Vas afferents et Corpuscula renalis.

968. Что изображено под номерами 1 и 2 в строгом соответствии?



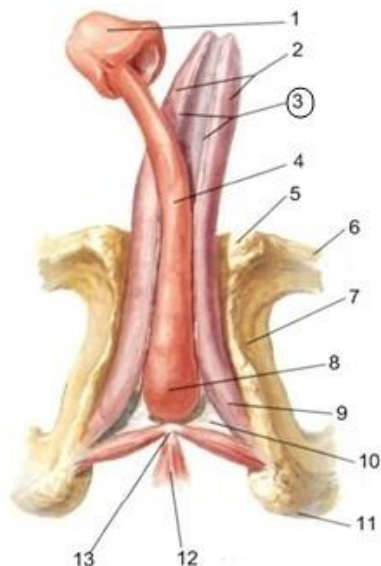
- a) Cortex renalis et Medulla renalis;
- b) Medulla renalis et Cortex renalis;
- c) Columna renalis et Cortex renalis;
- d) Medulla renalis et Columna renalis.

972. Какая анатомическая структура изображена под номером 16?



- 1) Septum scrota;
- 2) Tunica dartos;
- 3) Fascia penis profunda;
- 4) Fascia penis superficialis.

973. Какая анатомическая структура изображена под номером 3?



- Поверхностная фасция полового члена;
- Глубокая фасция полового члена;
- Бороздка полового члена;
- Клетчаточное пространство.



IV. Эндокринная система

Тестовые задания первого уровня

974. С нарушением деятельности какой эндокринной железы связан чрезмерный рост?

- a) Эпифиза;
- b) Щитовидной;
- c) Половых;
- d) Надпочечников;
- e) Гипофиза.

975. Снижение функции какой эндокринной железы вызывает признаки преждевременного полового созревания?

- a) Щитовидной железы;
- b) Паращитовидной железы;
- c) Вилочковой железы;
- d) Эпифиза;
- e) Яичников.

976. Гиперфункция какой железы вызывает акромегалию?

- a) Надпочечника;
- b) Передней доли гипофиза;
- c) Шишковидного тела;
- d) Щитовидной железы;
- e) Паращитовидных желез.

977. Опухоль какой эндокринной железы может обусловить увеличение полости турецкого седла, истончение передних наклонных отростков, разрушение различных отделов турецкого седла?

- a) Эпифиз;
- b) Вилочковая железа;
- c) Щитовидная железа;
- d) Надпочечник;
- e) Гипофиз.

978. Нарушение функции какой эндокринной железы вызывает гигантизм?

- a) Щитовидной;
- b) Эпифиза;
- c) Гипофиза;
- d) Вилочковой;
- e) Надпочечников.

979. Какой гормон отвечает за силу сокращения миометрия?

- a) Кортикостероиды;
- b) Паратгормон;



Пятигорский медико-фармацевтический институт –
филиал федерального государственного бюджетного образовательного
учреждения высшего образования
«Волгоградский государственный медицинский университет»
Министерства здравоохранения
Российской Федерации

- c) Тироксин;
- d) Соматотропный гормон;
- e) Окситоцин.

980. Какое ядро гипоталамуса продуцирует вазопрессин?

- a) Nucl. supraopticus;
- b) Nucl. preopticus;
- c) Nucl. posterior;
- d) Nucl. corporis mamillaris;
- e) Nucl. infundibularis.

981. Признаки кретинизма (карликовый рост, недоразвитие половых органов и умственное отставание) являются проявлением:

- a) Гипофункции щитовидной железы;
- b) Гиперфункции щитовидной железы;
- c) Гипофункции паращитовидных желез;
- d) Гиперфункции паращитовидных желез;
- e) Гипофункции задней части гипофиза.

982. Заболевание какой эндокринной железы сопровождается экзофтальмом, тремором рук, тахикардией?

- a) Надпочечников;
- b) Поджелудочной;
- c) Половых;
- d) Щитовидной;
- e) Эпифиза.

983. Избыточная масса тела, рыхлость, пастозность связаны с:

- a) Гипоплазией тимуса;
- b) Гиперплазией щитовидной железы;
- c) Гипоплазией щитовидной железы;
- d) Увеличением селезенки;
- e) Гиперплазией тимуса.

984. При гиперфункции какой железы возникает Базедова болезнь?

- a) Паращитовидные нижние;
- b) Надпочечники;
- c) Паращитовидные верхние;
- d) Гипофиз;
- e) Щитовидная железа.

985. При нарушении функции какой железы возникает микседема?

- a) Вилочковой;
- b) Поджелудочной;
- c) Щитовидной;
- d) Паращитовидной;
- e) Надпочечников.

986. На уровне каких хрящевых колец трахеи чаще всего может находиться перешеек щитовидной железы?

- a) IV-V;



Пятигорский медико-фармацевтический институт –
филиал федерального государственного бюджетного образовательного
учреждения высшего образования
«Волгоградский государственный медицинский университет»
Министерства здравоохранения
Российской Федерации

- b) III-IV;
- c) I-II;
- d) II-III;
- e) V-VI.

987. Нарушение функции паращитовидной железы может вызывать:

- a) Ожирение;
- b) Отеки;
- c) Пучеглазие;
- d) Судороги;
- e) Одышку.

988. Назовите гормон паращитовидной железы:

- a) Кальцитонин;
- b) Паратгормон;
- c) Тиреотропный гормон;
- d) Адреналин;
- e) Норадреналин.

989. После какого возраста начинается инволюция тимуса?

- a) После 10-ти лет;
- b) После 5-ти лет;
- c) После 15-ти лет;
- d) После 3-х лет;
- e) После 25-ти лет.

990. Какой гормон выделяет вилочковая железа?

- a) Тироксин;
- b) Тимозин;
- c) Трийодтиронин.

991. Какая эндокринная железа контролирует уровень сахара в крови?

- a) Половые;
- b) Щитовидная;
- c) Поджелудочная;
- d) Надпочечник;
- e) Эпифиз.

992. В каком из отделов поджелудочной железы сконцентрировано наибольшее количество панкреатических островков.

- a) В головке;
- b) В теле;
- c) В хвосте;
- d) Равномерно.

993. Недостаточность какого гормона может вызвать хроническое воспаление поджелудочной железы:

- a) Трийодтирона;
- b) Фолликулина;
- c) Окситоцина;



Пятигорский медико-фармацевтический институт –
филиал федерального государственного бюджетного образовательного
учреждения высшего образования
«Волгоградский государственный медицинский университет»
Министерства здравоохранения
Российской Федерации

- d) Дезоксикортикостерона ацетата;
- e) Инсулина.

994. Опухоль какой железы вызывает появление вторичных женских половых признаков у мужчин?

- a) Insulae pancreaticaе;
- b) Glandula suprarenalis;
- c) Glandula thyroidea;
- d) Glandula parathyroidea;
- e) Glandula pineale.

995. Физиологические реакции вследствие воздействия внезапного стресса обусловлены поступлением в систему кровообращения гормонов мозгового вещества надпочечников:

- a) Катехоламинов;
- b) Вазопрессина;
- c) Тироксина;
- d) Прогестерона;
- e) Паратгормона.

996. Какие гормоны синтезируются клетками пучковой зоны коры надпочечников:

- a) Минералокортикостероиды;
- b) Глюкокортикостероиды;
- c) Пролактин;
- d) Тестостерон;
- e) Паратгормон.

997. Гиперпигментация кожи и слизистых оболочек вызвана поражением:

- a) Половых желез;
- b) Надпочечников;
- c) Гипофиза;
- d) Инсулярного аппарата поджелудочной железы;
- e) Щитовидной железы.

998. Желтое тело яичников выделяет гормон:

- a) Эстерол;
- b) Прогестерон;
- c) Эстрадиол;
- d) Гонадотропин;
- e) Тестостерон.

999. В какой части яичка продуцируются половые гормоны?

- a) В извитых канальцах;
- b) В прямых канальцах;
- c) В семявыносящем протоке;
- d) В Клетках Лейдига соединительной ткани;
- e) Все перечисленное.

1000. Из кишечной трубки развиваются:

- a) Надпочечники;
- b) Параганглии;



Пятигорский медико-фармацевтический институт –
филиал федерального государственного бюджетного образовательного
учреждения высшего образования
«Волгоградский государственный медицинский университет»
Министерства здравоохранения
Российской Федерации

- с) Панкреатические островки поджелудочной железы;
- д) Яички;
- е) Яичники.

Тестовые задания второго уровня

1001. К бранхиогенной группе желез внутренней секреции относятся:

- а) Щитовидная железа;
- б) Надпочечники;
- с) Тимус;
- д) Паращитовидные железы;
- е) Поджелудочная железа.

1002. К неврогенной группе желез относятся:

- а) Мозговое вещество надпочечников;
- б) Корковое вещество надпочечников;
- с) Гипофиз;
- д) Эпифиз;
- е) Параганглии.

1003. К железам мезодермального происхождения относятся:

- а) Щитовидная железа;
- б) Паращитовидные железы;
- с) Вилочковая железа;
- д) Корковое вещество надпочечников;
- е) Эндокринные клетки половых желез.

1004. Из эктодермы развиваются:

- а) Гипофиз;
- б) Шишковидная железа;
- с) Мозговое вещество надпочечников;
- д) Корковое вещество надпочечников;
- е) Хромаффинные клетки параганглиев.

1005. Из энтодермы развиваются:

- а) Корковое вещество надпочечников;
- б) Щитовидная железа;
- с) Околощитовидные железы;
- д) Панкреатические островки поджелудочной железы;
- е) Тимус.

1006. К центральным регуляторным органам эндокринной системы относятся:

- а) Гипоталамус (нейросекреторные ядра);
- б) Гипофиз (аденогипофиз и нейрогипофиз);
- с) Шишковидная железа;
- д) Щитовидная железа;
- е) Околощитовидные железы.

1007. Перечислите периферические эндокринные железы:

- а) Гипофиз (аденогипофиз и нейрогипофиз);



Пятигорский медико-фармацевтический институт –
филиал федерального государственного бюджетного образовательного
учреждения высшего образования
«Волгоградский государственный медицинский университет»
Министерства здравоохранения
Российской Федерации

- b) Шишковидная железа;
 - c) Щитовидная железа;
 - d) Околощитовидные железы;
 - e) Надпочечники (корковое и мозговое вещество).
- 1008. Какие гормоны синтезирует аденогипофиз?**

- a) Соматотропин;
- b) Пролактин;
- c) Гонадотропин;
- d) Эстрагон;
- e) Тиреотропный гормон.

1008. Гормоны щитовидной железы:

- a) Тироксин;
- b) Тиреотропный гормон;
- c) Трийодтиронин;
- d) Кальцитонин;
- e) Паратгормон.

1009. Перечислите гормоны эпифиза:

- a) Мелатонин;
- b) Эстрагон;
- c) Тестостерон;
- d) Серотонин;
- e) Адреналин.

1010. Нейрогипофиз секретует такие гормоны, как:

- a) Вазопрессин;
- b) Мелатонин;
- c) Кальцитонин;
- d) Окситоцин;
- e) Пролактин.

1011. Клубочковая зона коркового вещества надпочечников выделяет:

- a) Кортизол;
- b) Кортизон;
- c) Альдостерон;
- d) Кортикостерол;
- e) Андроген.

1012. Пучковая зона коркового вещества надпочечников выделяет:

- a) Кортизол;
- b) Кортизон;
- c) Альдостерон;
- d) Кортикостерол;
- e) Андроген.

1013. Мозговое вещество надпочечников выделяет:

- a) Кортизол;
- b) Кортикостерол;



Пятигорский медико-фармацевтический институт –
филиал федерального государственного бюджетного образовательного
учреждения высшего образования
«Волгоградский государственный медицинский университет»
Министерства здравоохранения
Российской Федерации

- c) Андроген;
- d) Адреналин;
- e) Норадреналин.

1014. Островки Лангерганса содержат:

- a) Альфа-клетки;
- b) Бэта-клетки;
- c) Дельта-клетки;
- d) Эпсилон-клетки;
- e) ПП-клетки.

1015. Эндокринная часть поджелудочной железы секретирует:

- a) Инсулин;
- b) Глюкагон;
- c) Гликоген;
- d) Соматотропин;
- e) Соматостатин.

1016. Назовите железы, имеющие в своей структуре фолликулы:

- a) Гипофиз;
- b) Яичники;
- c) Щитовидная железа;
- d) Поджелудочная железа;
- e) Надпочечник.

1017. Яичники выделяют такие половые гормоны, как:

- a) Андрогены;
- b) Эстрогены;
- c) Тестостерон;
- d) Прогестерон;
- e) Гонадотропин.

1018. К параганглиям относятся:

- a) Corpora paraaortica;
- b) Corpora mamillaria;
- c) Glomus caroticum;
- d) Glomus coccygeum.
- e) Glomus tumor.

1019. Обмен каких минеральных веществ в организме контролирует паратгормон:

- a) Калия;
- b) Кальция;
- c) Йода;
- d) Фтора;
- e) Фосфора.

1020. Назовите ядра гипоталамуса, клетки которых принимают участие в образовании гипоталамо-гипофизарного пучка:

- a) nucl. supraopticus;
- b) nucl. paraventricularis;



Пятигорский медико-фармацевтический институт –
филиал федерального государственного бюджетного образовательного
учреждения высшего образования
«Волгоградский государственный медицинский университет»
Министерства здравоохранения
Российской Федерации

- c) nucl. infromedialis;
- d) nucl. tuberalis.

1021. С какими органами граничит левый надпочечник:

- a) Желудком;
- b) Селезенкой;
- c) Поджелудочной железой;
- d) Печенью;
- e) Двенадцатиперстной кишкой.

1022. Какие доли есть у вилочковой железы:

- a) Верхняя;
- b) Нижняя;
- c) Правая;
- d) Левая;
- e) Передняя.

**СЕРДЕЧНО - СОСУДИСТАЯ, ЛИМФАТИЧЕСКАЯ И
ИМУННАЯ СИСТЕМЫ**

Сердце, артерии головы, туловища и конечностей

Тестовые задания первого уровня

1023. При аускультации сердца трехстворчатый клапан определяется:

- a) На грудице справа против хряща 5-го ребра;
- b) На верхушке сердца;
- c) Во 2-м межреберье справа от грудины;
- d) Во 2-м межреберье слева от грудины.

1024. Где проецируется верхушка сердца?

- a) в левом пятом межреберье на 1,0-1,5 см кнутри от среднеключичной линии;
- b) в левом пятом межреберье на 1,0-1,5 см кнаружи от среднеключичной линии;
- c) в левом пятом межреберье по среднеключичной линии;
- d) в левом пятом межреберье по окологрудной линии.

1025. Какая кровь течет по легочным венам и каково их количество?

- a) Артериальная. 3 легочные вены;
- b) Венозная. 2 легочные вены;
- c) Смешанная. 4 легочные вены;
- d) Артериальная. 4 легочные вены.

1026. Верхняя граница проекции сердца идет на уровне:

- a) Верхнего края 2-х реберных хрящей;
- b) Нижнего края 2-х реберных хрящей;
- c) Нижнего края 3-х реберных хрящей;
- d) Верхнего края 3-х реберных хрящей.

1027. При аускультации сердца митральный клапан определяется:

- a) У рукоятки грудины;
- b) Во 2-м межреберье справа от грудины;
- c) На верхушке сердца;



Пятигорский медико-фармацевтический институт –
филиал федерального государственного бюджетного образовательного
учреждения высшего образования
«Волгоградский государственный медицинский университет»
Министерства здравоохранения
Российской Федерации

d) Во 2-м межреберье слева от грудины.

1028. Укажите место проекции на переднюю грудную стенку отверстия легочного ствола у взрослого человека.

- a) Над местом прикрепления III левого ребра к груди;
- b) Над местом прикрепления IV левого ребра к груди;
- c) Грудина на уровне III ребер;
- d) Грудина на уровне IV ребер.

1029. В ушках сердца расположены:

- a) Сосочковые мышцы;
- b) Сухожильные нити;
- c) Межвенозный бугорок;
- d) Гребенчатые мышцы.

1030. Венечный синус располагается:

- a) Сзади, в венечной борозде между левым предсердием и левым желудочком;
- b) Сзади, в венечной борозде между правым предсердием и правым желудочком;
- c) В венечной борозде, на передней поверхности сердца;
- d) Сзади, между предсердиями.

1031. Мышечная ткань сердца представлена:

- a) Гладкомышечными волокнами;
- b) Исчерченной скелетной мускулатурой;
- c) Специфическими мышечными клетками;
- d) Сочетанием различных видов мышечной ткани.

1032. При аускультации сердца трехстворчатый клапан определяется:

- a) На груди справа против хряща 5-го ребра;
- b) На верхушке сердца;
- c) Во 2-м межреберье справа от грудины;
- d) Во 2-м межреберье слева от грудины.

1033. Малый круг кровообращения заканчивается:

- a) Двумя легочными артериями;
- b) Четырьмя легочными артериями;
- c) Двумя легочными венами;
- d) Четырьмя легочными венами.

1034. Укажите часть, выделяемую у сердца:

- a) Тело;
- b) Шейка;
- c) Перешеек;
- d) Верхушка.

1035. Нижняя граница сердца проходит:

- a) Поперечно на уровне 7-го ребра;
- b) От 2-го межреберья справа до верхушки сердца;
- c) От хряща правого 5-го ребра до верхушки сердца;
- d) От хряща левого 5-го ребра до верхушки сердца.



Пятигорский медико-фармацевтический институт –
филиал федерального государственного бюджетного образовательного
учреждения высшего образования
«Волгоградский государственный медицинский университет»
Министерства здравоохранения
Российской Федерации

1036. Где заканчивается большой круг кровообращения?

- a) Левое предсердие;
- b) Левый желудочек;
- c) Правое предсердие;
- d) Правый желудочек.

1037. Какая кровь течет по легочному стволу?

- a) Артериальная;
- b) Венозная;
- c) Смешанная.

1038. Где находится fossa ovalis?

- a) Стенка auricula dextra;
- b) Septum interventriculare;
- c) Стенка auricula sinistra;
- d) Septum interatriale.

1039. Какое отверстие имеется в стенках ventriculus sinister?

- a) Ostium sinus coronarii;
- b) Ostia venarum pulmonalium;
- c) Ostium aorticum;
- d) Ostium trunci pulmonalis.

1040. Мышечные волокна желудочков начинаются:

- a) На верхушке сердца;
- b) У основания крупных сосудов;
- c) От межжелудочковой перегородки;
- d) От фиброзных колец, окружающих предсердно-желудочковые отверстия.

1041. Синусно-предсердный узел располагается:

- a) В стенке правого предсердия;
- b) В межпредсердной перегородке;
- c) В стенке левого предсердия;
- d) В межжелудочковой перегородке.

1042. Укажите крупную ветвь arteria coronaria dextra.

- a) Ramus interventricularis anterior;
- b) Ramus interventricularis posterior;
- c) Ramus circumflexus;
- d) Ramus lateralis.

1043. Укажите структуру, относящуюся к проводящей системе сердца:

- a) Предсердно-желудочковый пучок;
- b) Эпикард;
- c) Гребенчатые мышцы;
- d) Венечный синус.

1044. Клапан легочного ствола является:

- a) Двухзаслончатым;
- b) Трехзаслончатым, полулунным;
- c) Двухстворчатым;



Пятигорский медико-фармацевтический институт –
филиал федерального государственного бюджетного образовательного
учреждения высшего образования
«Волгоградский государственный медицинский университет»
Министерства здравоохранения
Российской Федерации

d) Одностворчатым.

1045. Куда впадает *vena cordis magna*?

- a) Sinus coronarius;
- b) Atrium dextrum;
- c) Atrium sinistrum;
- d) Ventriculus dexter.

1046. Куда впадают *venae cordis anteriores*?

- a) Sinus coronarius;
- b) Atrium dextrum;
- c) Atrium sinistrum;
- d) Ventriculus dexter.

1047. Мышечные пучки предсердий представлены:

- a) Тремя слоями;
- b) Двумя слоями: поверхностный – циркулярный, глубокий – продольный;
- c) Двумя слоями: поверхностный – продольный, глубокий – циркулярный;
- d) Двумя слоями: оба циркулярные.

1048. Клапан аорты является:

- a) Двухзаслончатым;
- b) Трехзаслончатым, полулунным;
- c) Двухстворчатым;
- d) Одностворчатым.

1049. Овальная ямка располагается:

- a) В стенке правого предсердия;
- b) В межпредсердной перегородке;
- c) В стенке левого предсердия;
- d) В межжелудочковой перегородке.

1050. Атриовентрикулярный пучок (пучок Гиса) расположен:

- a) В стенке левого предсердия;
- b) В межжелудочковой перегородке;
- c) В стенке левого желудочка;
- d) В межпредсердной перегородке.

1051. Укажите ветвь плечевого ствола:

- a) Левая общая сонная артерия;
- b) Левая подключичная артерия;
- c) Правая наружная сонная артерия;
- d) Правая подключичная артерия.

1052. Что кровоснабжает *arteria temporalis superficialis*?

- a) Glandula submandibularis;
- b) Palatum molle;
- c) Bulbus oculi;
- d) Glandula parotis.

1053. Укажите ветви *arteria ulnaris*, участвующие в формировании *rete articulare cubiti*.

- a) Arteria recurrens ulnaris;



Пятигорский медико-фармацевтический институт –
филиал федерального государственного бюджетного образовательного
учреждения высшего образования
«Волгоградский государственный медицинский университет»
Министерства здравоохранения
Российской Федерации

- b) Arteria collateralis ulnaris superior;
- c) Arteria collateralis ulnaris inferior;
- d) Arteria collateralis media.

1054. Укажите ветви arteria radialis, участвующие в формировании retearticulare cubiti.

- a) Arteria collateralis radialis;
- b) Arteria recurrens radialis;
- c) Arteria collateralis media;
- d) Arteria interossea communis.

1055. Ветвью какой артерии является arteria pericardiophrenica?

- a) Arteria subclavia;
- b) Arteria thoracica interna;
- c) Truncus thyrocervicalis;
- d) Pars thoracica aortae.

1056. Выберите правильную последовательность отхождения сосудов отвыпуклой части дуги аорты в норме:

- a) Плечеголовной ствол, левая общая сонная и левая подключичная артерии;
- b) Плечеголовной ствол, правые общая сонная и подключичная артерии;
- c) Левая общая сонная и левая подключичная артерии, Плечеголовной ствол;
- d) Правые общая сонная и подключичная артерии, Плечеголовной ствол.

1057. Укажите ветви arcus palmaris superficialis.

- a) Arteriae metacarpeae palmares;
- b) Arteriae metacarpeae dorsales;
- c) Arteriae digitales palmares communes;
- d) Arteriae digitales palmares propriae.

1058. Что является основным источником образования глубокойладонной дуги?

- a) Глубокая артерия плеча;
- b) Плечевая артерия;
- c) Лучевая артерия;
- d) Локтевая артерия.

1059. Ветвью какой артерии является arteria interossea communis?

- a) Arteria radialis;
- b) Arteria ulnaris;
- c) Arteria profunda brachii;
- d) Arteria brachialis.

1060. На тыльной поверхности лопатки образуется анастомоз между:

- a) Надлопаточной и подлопаточной артериями;
- b) Восходящей артерией шеи и артерией, огибающей лопатку;
- c) Артерией, огибающей лопатку и надлопаточной артерией;
- d) Поперечной артерией шеи и подлопаточной артерией.

1061. Ветвью какой артерии является arteria thoracoacromialis?

- a) Arteria subclavia;
- b) Arteria subscapularis;



Пятигорский медико-фармацевтический институт –
филиал федерального государственного бюджетного образовательного
учреждения высшего образования
«Волгоградский государственный медицинский университет»
Министерства здравоохранения
Российской Федерации

c) Arteria brachialis;

d) Arteria axillaris.

1062. Ветвью какой артерии является arteria carotis comunis dexter?

a) Arteria subclavia;

b) Truncus thyrocervicalis;

c) Pars thoracica aortae;

d) Arcus aortae.

1063. Укажите ветви arteria axillaris на уровне trigonum pectorale.

a) Arteria subscapularis;

b) Arteria thoracoacromialis;

c) Arteria thoracica lateralis;

d) Arteria thoracica superior.

1064. Ветвью какой артерии является arteria thoracodorsalis?

a) Arteria subclavia;

b) Arteria subscapularis;

c) Arteria axillaris;

d) Arteria brachialis.

1065. Что кровоснабжает arteria thoracoacromialis?

a) Musculus biceps brachii;

b) Musculus triceps brachii;

c) Musculus deltoideus;

d) Musculus suprascapularis.

1066. Укажите ветви arteria ulnaris, участвующие в формировании retearticulare cubiti.

a) Arteria collateralis ulnaris superior;

b) Arteria collateralis ulnaris inferior;

c) Arteria recurrens ulnaris;

d) Arteria collateralis media.

1067. Ветвью какой артерии является arteria thoracoacromialis?

a) Arteria subclavia;

b) Arteria subscapularis;

c) Arteria axillaris;

d) Arteria brachialis.

1068. К парным висцеральным ветвям брюшной аорты относят:

a) Среднюю артерию надпочечника, чревный ствол, почечную артерию;

b) Селезеночную, почечную и среднюю артерию надпочечника;

c) Среднюю артерию надпочечника, почечную артерию, артерию яичника (у женщин), яичка (у мужчин);

d) Чревный ствол, селезеночную, средние надпочечниковые артерии.

1069. К париетальным ветвям грудной аорты относятся:

a) Медиастинальные, перикардальные, бронхиальные ветви;

b) Верхние и нижние диафрагмальные артерии;

c) Передние и задние межреберные артерии;

d) Задние межреберные и верхние диафрагмальные артерии.



Пятигорский медико-фармацевтический институт –
филиал федерального государственного бюджетного образовательного
учреждения высшего образования
«Волгоградский государственный медицинский университет»
Министерства здравоохранения
Российской Федерации

1070. Укажите скелетотопию бифуркации аорты:

- a) Vertebra lumbalis II;
- b) Vertebra lumbalis IV;
- c) Vertebra lumbalis V;
- d) Vertebra lumbalis III.

1071. Нисходящая аорта проходит через диафрагму на уровне?

- a) Vertebra lumbalis I;
- b) Vertebra thoracica XII;
- c) Vertebra thoracica IX;
- d) Vertebra thoracica X.

1072. Скелетотопия нисходящей аорты:

- a) Vertebra thoracica IV - vertebra lumbalis IV;
- b) Vertebra thoracica III - vertebra thoracica XII;
- c) Vertebra thoracica II - vertebra lumbalis III;
- d) Vertebra thoracica VI - vertebra lumbalis V.

1073. Ветвью какого сосуда является arteria gastrica dextra?

- a) Truncus coeliacus;
- b) Arteria hepatica propria;
- c) Arteria gastroduodenalis;
- d) Arteria hepatica communis.

1074. Укажите ветви arteria hepatica communis.

- a) Arteria gastroduodenalis;
- b) Arteria gastrica sinistra;
- c) Arteria gastrica dextra;
- d) Arteria cystica.

1075. От какого кровеносного сосуда отходят arteriae ovaricae?

- a) Arteria iliaca communis;
- b) Arteria iliaca interna;
- c) Pars abdominalis aortae;
- d) Arteria pudenda interna.

1076. Укажите непарную висцеральную ветвь брюшной части аорты:

- a) Левая желудочная артерия;
- b) Верхняя прямокишечная артерия;
- c) Нижняя брыжеечная артерия;
- d) Средняя ободочная артерия.

1077. Укажите позвонок, на уровне которого расположен truncuscoeliacus.

- a) Vertebra thoracica IX;
- b) Vertebra thoracica XII;
- c) Vertebra lumbalis I;
- d) Vertebra lumbalis II.

1078. Укажите позвонок, на уровне которого отходит arteria mesentericasuperior.

- a) Vertebra thoracica XII;
- b) Vertebra lumbalis I;



Пятигорский медико-фармацевтический институт –
филиал федерального государственного бюджетного образовательного
учреждения высшего образования
«Волгоградский государственный медицинский университет»
Министерства здравоохранения
Российской Федерации

- c) Vertebra lumbalis II;
- d) Vertebra lumbalis III.

1079. Короткие желудочные ветви отходят от:

- a) Гастродуоденальной артерии;
- b) Селезеночной артерии;
- c) Общей печеночной артерии;
- d) Верхней брыжеечной артерии.

1080. Средние надпочечниковые артерии отходят от:

- a) почечных артерий;
- b) нижних диафрагмальных артерий;
- c) брюшной аорты;
- d) верхней брыжеечной артерии.

1081. К париетальным ветвям брюшной аорты относятся:

- a) Средние надпочечниковые, почечные, яичниковые (яичковые) артерии;
- b) Чревной ствол, верхняя и нижняя брыжеечные артерии;
- c) Нижние диафрагмальные и поясничные артерии;
- d) Средние надпочечниковые, нижние диафрагмальные и поясничные артерии.

1082. К париетальным ветвям грудной аорты относятся:

- a) Медиастинальные, перикардальные, бронхиальные ветви;
- b) Верхние и нижние диафрагмальные артерии;
- c) Передние и задние межреберные артерии;
- d) Задние межреберные и верхние диафрагмальные артерии.

1083. Гастродуоденальная артерия является ветвью:

- a) Чревного ствола;
- b) Селезеночной артерии;
- c) Общей печеночной артерии;
- d) Верхней брыжеечной артерии.

1084. Укажите ветвь верхней брыжеечной артерии, кровоснабжающую тонкую кишку:

- a) Средняя ободочная артерия;
- b) Подвздошнокишечные артерии;
- c) Правая ободочная артерия;
- d) Верхняя панкреато-дуоденальная артерия.

1085. Кровоснабжение яичка (яичника) осуществляют ветви:

- a) Общей подвздошной артерии;
- b) Наружной подвздошной артерии;
- c) Брюшной части аорты;
- d) Нижней брыжеечной артерии.

1086. Ветвью какой артерии является arteria fibularis?

- a) Arteria femoralis;
- b) Arteria tibialis anterior;
- c) Arteria tibialis posterior;
- d) Arteria poplitea.

1087. Нижняя прямокишечная артерия отходит от:



Пятигорский медико-фармацевтический институт –
филиал федерального государственного бюджетного образовательного
учреждения высшего образования
«Волгоградский государственный медицинский университет»
Министерства здравоохранения
Российской Федерации

- a) Верхней прямокишечной артерии;
- b) Средней прямокишечной артерии;
- c) Внутренней половой (срамной) артерии;
- d) Наружной половой (срамной) артерии.

1088. Что проходит через сосудистую лауну?

- a) Бедренная артерия;
- b) Бедренная вена;
- c) Бедренная артерия и бедренная вена;
- d) Бедренная артерия и бедренный нерв.

1089. Какие артерии проходят через подгрушевидное отверстие?

- a) Внутренняя половая и нижняя ягодичная артерии;
- b) Нижняя надчревная артерии;
- c) Нижняя мочепузырная и маточная артерии;
- d) Глубокая артерия, огибающая подвздошную кость и нижняя надчревная артерия.

1090. Ветвью какой артерии является *arteria circumflexa femorislateralis*?

- a) *Arteria femoralis*;
- b) *Arteria profunda femoris*;
- c) *Arteria iliaca externa*;
- d) *Arteria poplitea*.

1091. Задняя большеберцовая артерия проходит:

- a) В голено-подколенном канале;
- b) В приводящем канале;
- c) В нижнем мышечно-малоберцовом канале;
- d) В верхнем мышечно-малоберцовом канале.

1092. Укажите висцеральную ветвь *arteria iliaca interna*.

- a) *Arteria iliolumbalis*;
- b) *Arteria glutea inferior*;
- c) *Arteria rectalis superior*;
- d) *Arteria uterina*.

1093. На подошвенной стороне стопы артериальная дуга образована преимущественно:

- a) Глубокой артерией стопы;
- b) Дугообразными артериями;
- c) Латеральной подошвенной артерией;
- d) Передней подошвенной артерией.

1094. Ветвью какой артерии является *arteria genus descendens*?

- a) Передней большеберцовой артерии;
- b) Глубокой артерии бедра;
- c) Бедренной артерии;
- d) Подколенной артерии.

1095. Назовите ветви локтевой возвратной артерии?

- a) Передняя, задняя;
- b) Промежуточная, огибающая;



Пятигорский медико-фармацевтический институт –
филиал федерального государственного бюджетного образовательного
учреждения высшего образования
«Волгоградский государственный медицинский университет»
Министерства здравоохранения
Российской Федерации

- c) Задняя, промежуточная;
- d) Передняя, огибающая.

1096. Общее количество артериальных дуг имеющих на кисти?

- a) Одна;
- b) Две;
- c) Три;
- d) Четыре.

1097. Ветвью какой артерии является arteria circumflexa ilium superficialis?

- a) Arteria femoralis;
- b) Arteria profunda femoris;
- c) Arteria iliaca externa;
- d) Arteria iliaca interna.

1098. Ветвью какой артерии является arteria epigastrica inferior?

- a) Arteria iliaca externa;
- b) Arteria iliaca interna;
- c) Aorta abdominalis;
- d) Aorta thoratsika.

1099. Укажите источники кровоснабжения передней группы мышц голени.

- a) Arteria femoralis;
- b) Arteria tibialis anterior;
- c) Arteria tibialis posterior;
- d) Arteria poplitea.

1100. Укажите артерию голени:

- a) Arteria circumflexa ilium superficialis;
- b) Arteria circumflexa femoris medialis;
- c) Arteria circumflexa femoris lateralis;
- d) Arteria tibialis anterior.

1101. Ветвью какой артерии является arteria collateralis ulnaris superior?

- a) Arteria ulnaris;
- b) Arteria radialis;
- c) Arteria interossea anterior;
- d) Arteria brachialis.

1102. Ветвью какой артерии является arteria interossea communis?

- a) Arteria ulnaris;
- b) Arteria radialis;
- c) Arteria profunda brachii;
- d) Arteria brachialis.

Вены головы, туловища и конечностей

Тестовые задания первого уровня

1103. Внутренняя яремная вена является продолжением:

- a) Верхнего сагиттального синуса;
- b) Кавернозного синуса;
- c) Сигмовидного синуса;



Пятигорский медико-фармацевтический институт –
филиал федерального государственного бюджетного образовательного
учреждения высшего образования
«Волгоградский государственный медицинский университет»
Министерства здравоохранения
Российской Федерации

d) Большой вены мозга.

1104. Куда впадает *vena cephalica*?

- a) Vena subclavia;
- b) Vena brachialis;
- c) Vena axillaris;
- d) Vena brachiocephalica.

1105. Куда впадает *vena basilica*?

- a) Vena brachialis;
- b) Vena axillaris;
- c) Vena subclavia;
- d) Vena brachiocephalica.

1106. Куда впадает *vena saphena magna*?

- a) Vena femoralis;
- b) Vena profunda femoris;
- c) Vena poplitea;
- d) Vena tibialis posterior.

1107. Куда впадает *vena saphena parva*?

- a) Vena saphena magna;
- b) Vena femoralis;
- c) Vena poplitea;
- d) Vena tibialis posterior.

1108. Укажите вену, в которую впадает *vena hemiazygos*.

- a) Vena cava superior;
- b) Vena brachiocephalica dextra;
- c) Vena brachiocephalica sinistra;
- d) Vena azygos.

1109. Укажите вену, в которую впадает *vena epigastrica superior*.

- a) Vena subclavia;
- b) Vena thoracica interna;
- c) Vena femoralis;
- d) Vena iliaca externa.

1110. Укажите вену, в которую впадает *vena epigastrica inferior*.

- a) Vena subclavia;
- b) Vena thoracica interna;
- c) Vena femoralis;
- d) Vena iliaca externa.

1111. В какую вену впадают *venae hepaticae*?

- a) Vena portae;
- b) Vena mesenterica superior;
- c) Vena cava inferior;
- d) Vena phrenica inferior.

1112. Укажите органы плода, получающие чистую артериальную кровь.

- a) Cerebrum;



Пятигорский медико-фармацевтический институт –
филиал федерального государственного бюджетного образовательного
учреждения высшего образования
«Волгоградский государственный медицинский университет»
Министерства здравоохранения
Российской Федерации

- b) Cor;
- c) Lien;
- d) Hepar.

1113. Какая кровь находится в нижней полой вене плода после впадения венозного протока?

- a) Артериальная;
- b) Венозная;
- c) Смешанная с высоким содержанием кислорода;
- d) Смешанная с низким содержанием кислорода.

1114. Укажите, какая кровь находится в верхней полой вене плода:

- a) Артериальная;
- b) Венозная;
- c) Смешанная с высоким содержанием кислорода;
- d) Смешанная с низким содержанием кислорода.

1115. Укажите, какая кровь находится в нисходящей аорте плода:

- a) Артериальная;
- b) Венозная;
- c) Смешанная с высоким содержанием кислорода;
- d) Смешанная с низким содержанием кислорода.

1116. Какие вены, сливаясь, образуют плечеголовную вену?

- a) Наружные яремные вены;
- b) Передние яремные вены;
- c) Лицевая и внутренняя яремные вены;
- d) Подключичная и внутренняя яремная вены.

1117. Внутренняя яремная вена начинается:

- a) Вблизи большого затылочного отверстия;
- b) У яремного отверстия;
- c) У шилососцевидного отверстия;
- d) На уровне наружного отверстия сонного канала.

1118. К подкожным венам верхней конечности относятся:

- a) Плечевая, локтевая и лучевая вены;
- b) Головная, базилярная (царская) и срединная вены локтевой области;
- c) Межкостная и локтевые вены;
- d) Межкостная и лучевая вены.

1119. Непарная и полунепарная вена являются продолжением:

- a) Общих подвздошных вен;
- b) Восходящих поясничных вен;
- c) Наружных подвздошных вен;
- d) Внутренних подвздошных вен.

1120. Непарная вена впадает:

- a) В подкрыльцовую вену;
- b) В подключичную вену;
- c) Во внутреннюю яремную вену;



Пятигорский медико-фармацевтический институт –
филиал федерального государственного бюджетного образовательного
учреждения высшего образования
«Волгоградский государственный медицинский университет»
Министерства здравоохранения
Российской Федерации

d) В верхнюю полую вену.

1121. Воротная вена образуется из слияния:

- a) Селезеночной и печеночных вен;
- b) Селезеночной, верхней и нижней брыжеечных вен;
- c)левой желудочной и печеночных вен;
- d)левой желудочной и двух брыжеечных вен.

1122. От каких органов собирает кровь воротная вена?

- a) От всех непарных органов брюшной полости кроме печени;
- b) От парных и непарных органов брюшной полости;
- c) От парных органов брюшной полости;
- d) От парных органов и стенок брюшной полости.

1123. Венозные сплетения прямой кишки делятся на:

- a) Межмышечное, подфасциальное и подкожное;
- b) Подкожное, внутримышечное, подфасциальное;
- c) Межмышечное, геморроидальное, подкожное;
- d) Подслизистое, подфасциальное и подкожное.

1124. Наружная подвздошная вена является продолжением:

- a) Внутренней подвздошной вены;
- b) Нижней поллой вены;
- c) Общей подвздошной вены;
- d) Бедренной вены.

1125. Какие вены нижней конечности относятся к поверхностным?

- a) Бедренная и подколенная;
- b) Подколенная и большеберцовая передняя;
- c) Большая и малая подкожные;
- d) Подколенная и малоберцовая.

1126. Укажите в перечисленных порто-кавальный анастомоз:

- a) Анастомоз между левой желудочной веной и венами пищевода;
- b) Анастомоз между поясничными и восходящими поясничными венами;
- c) Анастомоз между венами спинного мозга в шейном, грудном и поясничном отделах;
- d) Анастомоз между передними и задними межреберными венами.

1127. Артериальная кровь плоду от матери доставляется по системе:

- a) Пупочной артерии;
- b) Печеночной артерии;
- c) Пупочной вены;
- d) Воротной вены.

1128. Венозный (Аранциев) проток несет кровь (артериальную, венозную, смешанную) и куда впадает?

- a) Венозную кровь в воротную вену печени;
- b) Артериальную кровь в нижнюю полую вену;
- c) Венозную кровь в нижнюю полую вену;
- d) Артериальную кровь в воротную вену.

1129. Какая по характеру кровь течет по артериальному (Боталову) протоку и куда



Пятигорский медико-фармацевтический институт –
филиал федерального государственного бюджетного образовательного
учреждения высшего образования
«Волгоградский государственный медицинский университет»
Министерства здравоохранения
Российской Федерации

она попадает?

- a) Смешанная кровь течет к легким;
- b) Артериальная кровь течет в нисходящую аорту;
- c) Венозная кровь течет в нисходящую аорту;
- d) Артериальная кровь течет к легким.

1130. Во что превращается после рождения пупочная вена?

- a) В круглую связку печени;
- b) В круглую связку матки;
- c) В венечную связку печени;
- d) В серповидную связку.

1131. Где образуется воротная вена?

- a) Позади головки поджелудочной железы;
- b) Впереди головки поджелудочной железы;
- c) Позади хвоста поджелудочной железы;
- d) В воротах печени.

1132. Непарная вена располагается:

- a) В заднем нижнем средостении справа от грудной аорты;
- b) В переднем нижнем средостении справа от грудной аорты;
- c) В заднем нижнем средостении спереди от грудной аорты;
- d) В переднем нижнем средостении слева от грудной аорты.

1133. В непарную вену оттекает кровь из:

- a) Задних межреберных вен правой стороны, части пищеводных и бронхиальных вен и полунепарной вены;
- b) Передних межреберных вен правой стороны и полунепарной вены;
- c) Передних межреберных вен левой стороны и полунепарной вены;
- d) Задних межреберных вен левой стороны, пищеводных вен и полунепарной вены.

1134. Верхняя полая вена образуется из слияния:

- a) Подключичной и внутренней яремной вены;
- b) Внутренней и наружной яремной вены;
- c) Правой и левой плечеголовных вен;
- d) Плечеголовной и внутренней яремной вен.

1135. Нижняя полая вена образуется от слияния:

- a) Наружной и внутренней подвздошных вен;
- b) Наружной подвздошной и нижней брыжеечной вен;
- c) Наружной подвздошной и верхней и нижней брыжеечных вен;
- d) Правой и левой общих подвздошных вен.

1136. Верхняя и нижняя полые вены впадают:

- a) В левое предсердие;
- b) В правое предсердие;
- c) Верхняя – в правое, нижняя – в левое предсердие;
- d) В правый желудочек.



Пятигорский медико-фармацевтический институт –
филиал федерального государственного бюджетного образовательного
учреждения высшего образования
«Волгоградский государственный медицинский университет»
Министерства здравоохранения
Российской Федерации

Лимфатическая и иммунная системы

Тестовые задания первого уровня

1137. Назовите общие черты лимфатических и венозных сосудов:

- a) Наличие клапанов в стенке;
- b) Наличие лимфоузлов по ходу сосудов;
- c) Слепое начало;
- d) Сообщение с артериальными капиллярами.

1138. От нижней конечности лимфа отводится по:

- a) Поясничному стволу;
- b) Кишечному стволу;
- c) Бедренному стволу;
- d) Паховому стволу.

1139. Поясничный ствол формируется из:

- a) Отводящих сосудов паховых лимфоузлов;
- b) Отводящих сосудов аорто-абдоминальных лимфоузлов;
- c) Приносящих сосудов паховых лимфоузлов;
- d) Приносящих сосудов аорто-абдоминальных лимфоузлов.

1140. От грудной полости лимфа отводится по:

- a) Подключичному стволу;
- b) Бронхо-медиастинальному стволу;
- c) Грудинному стволу;
- d) Грудному протоку.

1141. Бронхо-медиастинальный ствол формируется из:

- a) Отводящих лимфососудов париетальных лимфоузлов грудной полости;
- b) Отводящих сосудов висцеральных лимфоузлов грудной полости;
- c) Приносящих лимфососудов париетальных лимфоузлов грудной полости;
- d) Приносящих сосудов висцеральных лимфоузлов грудной полости.

1142. Отводящие сосуды межреберных лимфоузлов вливаются:

- a) В правый лимфатический проток;
- b) В подключичный ствол;
- c) В грудной проток;
- d) В бронхо-медиастинальный ствол.

1143. Отводящие сосуды окологрудных лимфоузлов вливаются:

- a) В яремный ствол;
- b) В бронхо-медиастинальный ствол;
- c) В грудной проток;
- d) В подключичный ствол.

1144. Подключичный ствол формируется из:

- a) Отводящих сосудов подмышечных лимфоузлов;
- b) Приносящих сосудов подмышечных лимфоузлов;
- c) Отводящих сосудов глубоких шейных лимфоузлов;
- d) Приносящих сосудов грудных лимфоузлов.

1145. Яремный ствол формируется из:



Пятигорский медико-фармацевтический институт –
филиал федерального государственного бюджетного образовательного
учреждения высшего образования
«Волгоградский государственный медицинский университет»
Министерства здравоохранения
Российской Федерации

- a) Отводящих сосудов глубоких шейных лимфоузлов;
- b) Отводящих сосудов поверхностных шейных лимфоузлов;
- c) Отводящих сосудов головы;
- d) Приносящих сосудов головы.

1146. Лимфа от верхней конечности оттекает в:

- a) Подключичный ствол;
- b) Яремный ствол;
- c) Бронхо-медиастинальный ствол;
- d) Грудной проток.

1147. Лимфа от головы и шеи оттекает в:

- a) Подключичный ствол;
- b) Яремный ствол;
- c) Бронхо-медиастинальный ствол;
- d) Грудной проток.

1148. Какие лимфатические стволы образуют грудной проток?

- a) Правый и левый поясничные;
- b) Правый и левый бронхосредостенные;
- c) Правый поясничный и кишечный;
- d) Левый поясничный и кишечный.

1149. Назовите уровень образования грудного протока:

- a) Th11-L2;
- b) Th10-Th12;
- c) Th12-L4;
- d) L1-L3.

1150. Назовите место впадения грудного протока:

- a) В правый венозный угол;
- b) В левый венозный угол;
- c) В верхнюю полую вену;
- d) В яремную вену.

1151. Назовите место впадения правого лимфатического протока.

- a) В правый венозный угол;
- b) В левый венозный угол;
- c) В верхнюю полую вену;
- d) В яремную вену.

1152. Венозный угол образуется между:

- a) Внутренней яремной и подключичной венами;
- b) Двумя плечеголовными венами;
- c) Передней и наружной яремными венами;
- d) Наружной и внутренней яремными венами.

1153. Грудной проток проникает из брюшной в грудную полость через:

- a) Аортальную щель диафрагмы;
- b) Пищеводную щель диафрагмы;
- c) Отверстие нижней полой вены в диафрагме;



Пятигорский медико-фармацевтический институт –
филиал федерального государственного бюджетного образовательного
учреждения высшего образования
«Волгоградский государственный медицинский университет»
Министерства здравоохранения
Российской Федерации

d) Пояснично-реберный треугольник диафрагмы.

1154. От первого пальца стопы лимфа оттекает в:

- a) Глубокие паховые лимфоузлы;
- b) Поверхностные паховые лимфоузлы;
- c) Подколенные лимфоузлы;
- d) Бедренные лимфоузлы.

1155. От пятого пальца стопы лимфа оттекает в:

- a) Глубокие паховые лимфоузлы;
- b) Поверхностные паховые лимфоузлы;
- c) Подколенные лимфоузлы;
- d) Бедренные лимфоузлы.

1156. От первого пальца кисти лимфа оттекает в:

- a) Подключичные лимфоузлы;
- b) Яремные лимфоузлы;
- c) Подмышечные лимфоузлы;
- d) Локтевые лимфоузлы.

1157. Париетальные лимфоузлы брюшной полости - это...

- a) Чревные;
- b) Аорто-абдоминальные;
- c) Брыжеечные;
- d) Брюшные.

1158. Регионарные лимфоузлы головы располагаются:

- a) На границе головы и шеи;
- b) По ходу наружной сонной артерии и ее ветвей;
- c) По ходу позвоночной артерии;
- d) В области шейного сплетения.

1159. Поверхностные лимфоузлы шеи располагаются по ходу:

- a) Наружной и передней яремных вен;
- b) Внутренней яремной вены;
- c) Сонных артерий;
- d) Спинномозговых нервов.

1160. Лимфа от глубоких лимфоузлов шеи оттекает в:

- a) Грудной проток;
- b) Правый лимфатический проток;
- c) Яремный ствол;
- d) Поверхностные лимфоузлы шеи.

1161. Лимфа от поверхностных лимфоузлов шеи оттекает в:

- a) Грудной проток;
- b) Правый лимфатический проток;
- c) Яремный ствол;
- d) Глубокие лимфоузлы шеи.

1162. Лимфа от корня языка оттекает в:

- a) Яремно-двубрюшные узлы;



Пятигорский медико-фармацевтический институт –
филиал федерального государственного бюджетного образовательного
учреждения высшего образования
«Волгоградский государственный медицинский университет»
Министерства здравоохранения
Российской Федерации

b) Яремно-лопаточно-подъязычные узлы;

c) Глоточные лимфоузлы;

d) Поднижнечелюстные лимфоузлы.

1163. Лимфа от передней части языка оттекает в:

a) Яремно-двубрюшные узлы;

b) Яремно-лопаточно-подъязычные узлы;

c) Глоточные лимфоузлы;

d) Поднижнечелюстные лимфоузлы.

1164. Назовите образования, выходящие из ворот лимфоузла:

a) Нервы;

b) Артерии и вены;

c) Лимфатические сосуды;

d) Артерии и лимфатические сосуды.

1165. Как лимфа поступает в лимфоузлы?

a) Через приносящие сосуды, входящие в выпуклую сторону лимфоузла;

b) Через приносящие сосуды, входящие в ворота лимфоузла;

c) Через ворота лимфоузла;

d) Через экстраорганные сосуды.

1166. Что входит в ворота лимфатического узла?

a) Артерии, нервы и выносящие лимфатические сосуды;

b) Вены, выносящие лимфатические сосуды;

c) Нервы и вены;

d) Артерии и нервы.

1167. Где располагается селезенка?

a) На уровне от 9-го до 11-го ребра;

b) В правом подреберье на уровне от 8-го до 10-го ребра;

c) В левом подреберье на уровне от 8-го до 10-го ребра;

d) В левом подреберье на уровне 9-го до 11-го ребра.

1168. Как покрыта брюшиной селезенка?

a) Экстраперитонеально;

b) Мезоперитонеально;

c) Интраперитонеально;

d) Не покрыта брюшиной.

1169. В каком органе происходит разрушение отживших форменных элементов крови?

a) В миндалинах;

b) В лимфатических фолликулах;

c) В вилочковой железе;

d) В селезенке.

1170. Наличие каких признаков отличает лимфоидные органы от лимфатических узлов?

a) Только приносящих сосудов;

b) Только выносящих сосудов;

c) Приносящих и выносящих сосудов;



Пятигорский медико-фармацевтический институт –
филиал федерального государственного бюджетного образовательного
учреждения высшего образования
«Волгоградский государственный медицинский университет»
Министерства здравоохранения
Российской Федерации

d) Синусов.

1171. Ток лимфы идет в направлении:

- a) От краевого синуса к воротному;
- b) От воротного синуса к краевому;
- c) От краевого синуса к промежуточному;
- d) От воротного синуса к трабекулярному.

1172. Количество лимфоузлов с возрастом:

- a) Не изменяется;
- b) Увеличивается;
- c) Уменьшается;
- d) Они увеличиваются в размерах.

1173. Диаметр лимфокапилляров равен:

- a) 20-40-60 мкм;
- b) 5-8 мкм;
- c) 1-2 мкм;
- d) 60-100 мкм.

ЦЕНТРАЛЬНАЯ НЕРВНАЯ СИСТЕМА

1174. Чем на основании мозга определяется I пара ЧМН?

- a) Обонятельной луковицей, трактом и треугольником;
- b) Обонятельной луковицей;
- c) Зрительными трактами;
- d) Обонятельными трактами и хиазмой.

1175. Чем на основании мозга определяется II пара ЧМН?

- a) Зрительным нервом;
- b) Зрительным перекрестом;
- c) Зрительным нервом и трактом;
- d) Зрительным нервом, перекрестом и трактом.

1176. Где на основании мозга определяется III пара ЧМН?

- a) Между мостом и ножками мозга;
- b) С латеральной стороны ножек мозга;
- c) Между оливами пирамид;
- d) С медиальной стороны ножек мозга.

1177. Где на основании мозга определяется IV пара ЧМН?

- a) С латеральной стороны средних ножек мозжечка;
- b) С медиальной стороны ножек мозга;
- c) С латеральной стороны ножек мозга;
- d) С латеральной стороны нижних ножек мозжечка.

1178. Где на основании мозга определяется V пара ЧМН?

- a) Между мостом и средними ножками мозжечка;
- b) Между пирамидами и оливой;
- c) Между мостом и пирамидами;
- d) Между продолговатым мозгом и мостом.



Пятигорский медико-фармацевтический институт –
филиал федерального государственного бюджетного образовательного
учреждения высшего образования
«Волгоградский государственный медицинский университет»
Министерства здравоохранения
Российской Федерации

1179. Где на основании мозга определяется VI пара ЧМН?

- a) Между мостом и оливами продолговатого мозга;
- b) Между мостом и пирамидами продолговатого мозга;
- c) Между пирамидами и оливами;
- d) В задней боковой борозде.

1180. Где на основании мозга определяется IX пара ЧМН?

- a) Между мостом и средней ножкой мозжечка;
- b) В передней боковой борозде продолговатого мозга;
- c) Между мостом и передней ножкой мозжечка;
- d) В задней боковой борозде и продолговатого мозга.

1190. Где на основании мозга определяется X пара ЧМН?

- a) Между оливами и пирамидами;
- b) В передней боковой борозде продолговатого мозга;
- c) Между мостом и средней ножкой мозжечка;
- d) В задней боковой борозде продолговатого мозга.

1200. Где на основании мозга определяется XI пара ЧМН?

- a) В передней боковой борозде продолговатого мозга;
- b) В задней боковой борозде продолговатого и спинного мозга;
- c) Между мостом и средней ножкой мозга;
- d) Между оливами и пирамидой;

1201. Где на основании мозга выходит XII пара ЧМН?

- a) Между мостом и средней ножкой мозжечка;
- b) В задней боковой борозде продолговатого мозга;
- c) В передней боковой борозде продолговатого мозга между пирамидой и оливой;
- d) Позади оливы продолговатого мозга.

1202. Как называется проводящий путь болевой и температурной чувствительности?

- a) Tractus spinothalamicus anterior;
- b) Tractus spinothalamicus lateralis;
- c) Tractus bulbothalamicus;
- d) Tractus spinocerebellaris ventralis.

1203. Где находится тело третьего нейрона пути болевой и температурной чувствительности?

- a) В коре червя мозжечка;
- b) В коре постцентральной извилины;
- c) В коре полушария мозжечка;
- d) В таламусе;

1204. Где лежит тело второго нейрона пути проприоцептивной чувствительности коркового направления?

- a) В задних рогах спинного мозга;
- b) В задних рогах спинного мозга и в тонком ядре;
- c) В тонком и клиновидном ядрах;
- d) В латеральных канатиках.

1205. Тела клеток второго нейрона корково-спинномозгового пути находятся:

- a) В ядрах передних рогов;



Пятигорский медико-фармацевтический институт –
филиал федерального государственного бюджетного образовательного
учреждения высшего образования
«Волгоградский государственный медицинский университет»
Министерства здравоохранения
Российской Федерации

- b) В ядрах задних рогов;
- c) В двигательных ядрах ЧМН;
- d) В красном ядре;

1206. Зрительный перекрест образован волокнами?

- a) Lemniscus lateralis;
- b) Tractus medialis;
- c) Nervus opticus;
- d) Nervus oculomotorius.

1207. Как называются поперечно идущие волокна мозолистого тела?

- a) Терминальная пластинка;
- b) Лучистость мозолистого тела;
- c) Клюв;
- d) Ствол;

1208. В какой доле полушария находится предцентральная извилина?

- a) Lobus temporalis;
- b) Lobus parietalis;
- c) Lobus occipitalis;
- d) Lobus frontalis.

1209. Какими бороздами ограничена лобная доля?

- a) Латеральной и центральной;
- b) Латеральной и предцентральной;
- c) Латеральной и постцентральной;
- d) Нижней и центральной.

1210. В какой извилине находится покрывчатая, треугольная и глазничная части?

- a) Gyrus frontalis superior;
- b) Gyrus frontalis media;
- c) Gyrus frontalis inferior;
- d) Gyrus precentralis.

1211. Какими бороздами ограничен островок?

- a) Предцентральной нижней лобной и боковой;
- b) Центральной, латеральной и круговой;
- c) Центральной, теменно-затылочной и окольной;
- d) Круговой.

1212. Какую борозду охватывает надкраевая извилина?

- a) Нижнюю лобную;
- b) Верхнюю височную;
- c) Внутритеменную;
- d) Латеральную.

1213. Какую борозду охватывает угловая извилина?

- a) Sulcus lateralis Латеральную;
- b) Sulcus temporalis inferior;
- c) Sulcus temporalis superior;
- d) Sulcus interparietalis.



Пятигорский медико-фармацевтический институт –
филиал федерального государственного бюджетного образовательного
учреждения высшего образования
«Волгоградский государственный медицинский университет»
Министерства здравоохранения
Российской Федерации

1214. В глубине какой борозды находится островчатая доля?

- a) Нижней лобной;
- b) Центральной;
- c) Верхней височной;
- d) Латеральной.

1215. В какую борозду продолжается sulcus corporis callosi?

- a) Гиппокампальную;
- b) Поясную;
- c) Подтеменную;
- d) Коллатеральную.

1216. Между какими бороздами находится gyrgus cinguli?

- a) Бороздой мозолистого тела и поясной бороздой;
- b) Гиппокампальной и поясной бороздой мозолистого тела;
- c) Подтеменной и гиппокампальной;
- d) Сводчатой и гиппокампальной.

1217. Ядро двигательного анализатора, который обеспечивает синтез целенаправленных комбинированных движений, находится в:

- a) Заднем отделе средней лобной извилины;
- b) Надкраевой извилине нижней теменной доли;
- c) Нижней лобной извилине;
- d) Предцентральной извилине.

1218. Ядро кожного анализатора, которое обеспечивает узнаваниепредметов на ощупь (чувство стереогноза) находится в:

- a) Нижних отделах gyrgus postcentralis;
- b) Коре верхней теменной доли;
- c) Нижней теменной доли;
- d) Gyrgus temporalis superior.

1219. Ядро обонятельного анализатора находится в:

- a) Sulcus olfactorius;
- b) Uncus et hippocampi;
- c) Bulbus olfactorius;
- d) Trigonum olfactorium.

1220. Ядро анализатора вкуса вероятно находится в:

- a) Извилине морского конька;
- b) Островке;
- c) Области крючка и гиппокампа;
- d) Поясной извилине.

1221. Ядро двигательного анализатора артикуляционной речинаходится в:

- a) Задних отделах верхней височной извилины (ц. Вернике);
- b) Задних отделах средней лобной извилины;
- c) Центральных отделах нижней лобной извилины;
- d) Задних отделах нижней лобной извилины (ц. Брока).

1222. Ядро слухового анализатора устной речи находится в:

- a) Задних отделах gyrgus fronalis inferior (ц. Брока);



Пятигорский медико-фармацевтический институт –
филиал федерального государственного бюджетного образовательного
учреждения высшего образования
«Волгоградский государственный медицинский университет»
Министерства здравоохранения
Российской Федерации

- b) Задних отделах gyrus frontalis media;
- c) Задних отделах gyrus temporalis superior (ц. Вернике);
- d) Gyrgus temporalis superior.

1223. Ядро зрительного анализатора письменной речи находится в:

- a) Задних отделах верхней височной извилины (ц. Вернике);
- b) Угловой извилине нижней теменной доли;
- c) Задних отделах средней лобной извилины;
- d) Задних отделах нижней лобной извилины.

1224. Повреждение центра двигательного анализатора письменной речи приводит к:

- a) Аграфии;
- b) Моторной афазии;
- c) Сенсорной афазии;
- d) Алексии;

1225. Чем образована gyrgus fornicatus?

- a) Поясной, зубчатой и парагиппокампальной извилиной;
- b) Поясной и парагиппокампальной извилиной;
- c) Перешейком поясной извилины, медиальной затылочно-височной извилиной;
- d) Поясной, перешейком и парагиппокампальной извилиной.

1225. В глубине какой борозды находится gyrgus dentatus?

- a) Борозды гиппокампа;
- b) Коллатеральной;
- c) Поясной;
- d) Верхней височной.

1226. Ядро коркового анализатора проприоцептивной чувствительности располагается в:

- a) Коре верхней теменной доли;
- b) Коре предцентральной извилины;
- c) Коре постцентральной извилины;
- d) Коре верхней височной извилины.

1227. Крупные пирамидные клетки (Беца) находятся в:

- a) 3-м слое коры постцентральной извилины;
- b) 3-м слое коры предцентральной извилины;
- c) 5-м слое коры предцентральной извилины;
- d) 6-м слое коры предцентральной извилины.

1228. Ядро двигательного анализатора, который обеспечивает сочетанный поворот головы и глаз в противоположную сторону находится:

- a) В gyrgus frontalis superior;
- b) В gyrgus frontalis inferior;
- c) В заднем отделе gyrgus frontalis media;
- d) По краям sulcus calcarinus.

1229. Чечевицеобразное ядро образуется из:

- a) Хвостатого ядра и бледных шаров;
- b) Хвостатого ядра, зубчатого ядра;



Пятигорский медико-фармацевтический институт –
филиал федерального государственного бюджетного образовательного
учреждения высшего образования
«Волгоградский государственный медицинский университет»
Министерства здравоохранения
Российской Федерации

- c) Скорлупы, хвостатого ядра;
- d) Бледных шаров и скорлупы.

1230. Claustrum располагается:

- a) Между бледными шарами;
- b) Спереди от бледных шаров;
- c) Позади бледных шаров;
- d) Сбоку от скорлупы.

1231. Corpus callosum – это:

- a) Белое вещество, которое складывается из комиссуральных волокон;
- b) Белое вещество, которое складывается из проекционных волокон;
- c) Белое вещество, которое складывается из ассоциативных волокон;
- d) Белое вещество, которое составляет лимбическую систему.

1232. Боковые желудочки являются остатком:

- a) Среднего мозгового пузыря;
- b) Переднего мозгового пузыря;
- c) Центрального канала;
- d) Переднего и среднего мозговых пузырей.

1233. Передний рог бокового желудочка расположен в:

- a) Lobus frontalis;
- b) Lobus parietalis;
- c) Lobus occipitalis;
- d) Lobus temporalis.

1234. Центральная часть бокового желудочка расположена в:

- a) Теменной доле полушарий большого мозга;
- b) Лобной доле полушарий большого мозга;
- c) Затылочной доле полушарий большого мозга;
- d) Острове.

1235. Задний рог бокового желудочка мозга расположен в:

- a) Lobus temporalis;
- b) Lobus occipitalis;
- c) Insula;
- d) Lobus frontalis.

1236. К веществу мозга непосредственно прилежит:

- a) Dura mater cerebri;
- b) Pia mater cerebri;
- c) Tunica arachnoidea;
- d) Рыхлая клетчатка.

1237. Между расщепленными листками твердой мозговой оболочки находится:

- a) Отростки твёрдой мозговой оболочки;
- b) Цереброспинальная жидкость
- c) Артерии твёрдой мозговой оболочки;
- d) Синусы твёрдой мозговой оболочки.

1238. Какие волокна содержит мозолистое тело?



Пятигорский медико-фармацевтический институт –
филиал федерального государственного бюджетного образовательного
учреждения высшего образования
«Волгоградский государственный медицинский университет»
Министерства здравоохранения
Российской Федерации

- a) Комиссуральные;
- b) Ассоциативные;
- c) Проекционные;
- d) Комиссуральные и проекционные.

1239. Спинномозговая жидкость вырабатывается:

- a) Сосудистыми сплетениями желудочков мозга;
- b) Синусами твердой оболочки;
- c) Зубчатыми связками;
- d) Паутинной оболочкой мозга.

1240. Из подпаутинного пространства спинномозговая жидкость оттекает в:

- a) Венозное русло;
- b) Боковые желудочки;
- c) 3-й желудочек;
- d) 4-й желудочек.

1250. К *telencephalon* относятся:

- a) Кора больших полушарий, подкорковые ядра и таламус;
- b) Кора больших полушарий, подкорковые ядра и обонятельный мозг;
- c) Кора, подкорковые ядра, таламус и гипоталамус.
- d) Структуры переднего и промежуточного мозга.

1251. На верхнелатеральной поверхности полушария доли мозга разделяются:

- a) Латеральной, центральной и прецентральной бороздами;
- b) Латеральной, центральной и условной линией, продолжающей теменно-затылочную борозду;
- c) Латеральной, центральной и верхним краем прецентральной борозды;
- d) Латеральной, прецентральной, постцентральной и затылочно-теменной бороздами;

1252. Пирамидные проводящие пути перекрещиваются:

- a) На уровне мозгового ствола;
- b) В сегментах спинного мозга;
- c) Одни на уровне мозгового ствола, другие – на уровне сегментов спинного мозга;
- d) В области спаек мозга;

1253. *Corpus amygdaloideum* находится:

- a) В белом веществе височной доли полушария;
- b) В белом веществе теменной доли полушария;
- c) В белом веществе лобной доли полушария;
- d) В толще белого вещества вблизи основания мозга.

1254. Бледные шары:

- a) Состоят из медиальной и латеральной пластинок, называемых «шарами»;
- b) Состоят из передней и задней пластинок, называемых «шарами»;
- c) Являются частью скорлупы чечевицеобразного ядра;
- d) Являются частью оградаы.

1255. Внутренняя капсула содержит:

- a) Проекционные волокна, связывающие кору большого мозга с другими отделами центральной нервной системы;
- b) Только проекционные волокна, связывающие кору большого мозга сядрами



Пятигорский медико-фармацевтический институт –
филиал федерального государственного бюджетного образовательного
учреждения высшего образования
«Волгоградский государственный медицинский университет»
Министерства здравоохранения
Российской Федерации

спинного мозга;

с) Только проекционные волокна, связывающие кору большого мозга сядрами черепных нервов;

d) Только волокна, составляющие двигательные проводящие пути.

1256. Lobus frontalis разделяется на извилины:

a) Верхней, средней и нижней бороздами;

b) Верхней, нижней, средней и центральной бороздами;

с) Верхней, нижней и предцентральной бороздами;

d) Верхней, средней, нижней и постцентральной бороздами.

1257. Lobus parietalis разделена на:

a) Заднюю центральную, угловую извилины, верхнюю и нижнюю теменные доли;

b) Заднюю центральную извилины, верхнюю, среднюю и нижнюю теменные доли;

с) Заднюю центральную, угловую и надкраевую извилины, верхнюю и нижнюю теменные доли;

d) Постцентральную извилину, верхнюю и нижнюю теменные доли.

1258. Обонятельный мозг включает:

a) Обонятельную луковицу, тракт, треугольник, переднее продырявленное вещество, а также парагиппокампальную, зубчатую и сводчатую извилины большого мозга;

b) Обонятельную луковицу, тракт, треугольник и сводчатую извилину;

с) Парагиппокампальную и сводчатую извилины с крючком;

d) Только извилины, входящие в состав анализатора обоняния головного мозга;

1259. Лимбическую систему составляют:

a) Все структуры обонятельного мозга;

b) Только структуры центрального отдела обонятельного мозга;

с) Все образования центрального и периферического отделов обонятельного мозга и другие структуры полушарий большого мозга;

d) Образования центрального отдела обонятельного мозга и другие структуры полушарий большого мозга.

1260. Что является морфологическим эквивалентом рефлекса?

a) Синаптическая связь вставочных нейронов;

b) Ответная реакция;

с) Рефлекторная дуга;

d) Рецептор, эффектор, кондуктор.

1261. Из каких элементов складывается 3-х звеньевая рефлекторная дуга?

a) Рецептор, кондуктор, центр;

b) Рецептор, кондуктор, ассоциативный нейрон;

с) Рецептор, нервное волокно;

d) Чувствительный, вставочный и двигательный нейроны.

1262. В какой последовательности возникли элементы нервной системы в результате исторического развития?

a) Сетчатая, трубчатая, узловатая;

b) Сетчатая, узловатая, трубчатая;

с) Трубчатая, узловатая, сетчатая;

d) Узловатая, трубчатая, сетчатая.



Пятигорский медико-фармацевтический институт –
филиал федерального государственного бюджетного образовательного
учреждения высшего образования
«Волгоградский государственный медицинский университет»
Министерства здравоохранения
Российской Федерации

1263. Как называется место контакта двух нейронов?

- a) Рецептор;
- b) Кондуктор;
- c) Аффектор;
- d) Синапс.

1264. Из каких зародышевых структур развивается нервная система?

- a) Из мезодермы;
- b) Из эктодермы;
- c) Из спланхноплевры;
- d) Из энтодермы.

1265. Что относится к ЦНС?

- a) Medulla spinalis et cerebrum;
- b) Medula spinalis et radix;
- c) Medula spinalis et ganglions;
- d) Cerebrum et ganglions.

1266. Назовите правильно составные части периферического отделанервной системы:

- a) Спинномозговые и черепно-мозговые нервы с их корешками, их ветви, сплетения и узлы;
- b) Только корешки и сплетения нервных ветвей;
- c) Спинномозговые нервы с ядрами передних и задних рогов;
- d) Только нервные сплетения и узлы, размещённые в органах.

1267. Где находятся тела чувствительных нейронов?

- a) В задних рогах;
- b) В узлах спинномозговых и черепных нервов;
- c) В передних рогах;
- d) В сером веществе спинного мозга.

1268. Где находится нижняя граница спинного мозга?

- a) На уровне XI-XII грудных позвонков;
- b) На уровне III-IV поясничных позвонков;
- c) На уровне внутреннего края крестцового позвонка;
- d) На уровне I-II поясничных позвонков.

1269. Какими по функции являются задние корешки спинномозговых нервов?

- a) Двигательными;
- b) Смешанными;
- c) Эфферентными;
- d) Чувствительными.

1270. Какими по функции являются передние корешки спинномозговых нервов?

- a) Двигательные;
- b) Чувствительные;
- c) Смешанные;
- d) Вегетативные.

1271. Назовите место проникновения в спинной мозг задних корешков:

- a) Передняя боковая борозда;



Пятигорский медико-фармацевтический институт –
филиал федерального государственного бюджетного образовательного
учреждения высшего образования
«Волгоградский государственный медицинский университет»
Министерства здравоохранения
Российской Федерации

- b) Задняя боковая борозда;
- c) Задняя срединная борозда;
- d) Задняя медиальная борозда.

1272. Назовите место выходов из спинного мозга передних корешков:

- a) Передняя боковая борозда;
- b) Задняя боковая борозда;
- c) Задняя медиальная борозда;
- d) Передняя срединная щель.

1273. Назовите место формирования спинномозговых нервов изкорешков:

- a) Отверстия поперечных отростков;
- b) Крестцовый канал;
- c) Подпаутинное пространство;
- d) Межпозвоночные отверстия.

1274. Что представляет собой белое вещество спинного мозга?

- a) Совокупность нервных волокон;
- b) Совокупность глиальных элементов;
- c) Совокупность нервных клеток;
- d) Совокупность корешков.

1275. Серое вещество спинного мозга сосредоточено:

- a) В передних, задних и боковых рогах;
- b) В серых столбах и спайках спинного мозга;
- c) В окружности центрального канала;
- d) В корешках спинномозговых нервов.

1276. Где находится *cavum epidurale*?

- a) Между надкостницей позвоночного столба и твёрдой мозговой оболочкой;
- b) Между твёрдой и паутинной мозговыми оболочками;
- c) Между твёрдой и сосудистой оболочками;
- d) Между паутинной и сосудистой оболочками.

1277. Где находится *cavum subarachnoidale*?

- a) Между твёрдой и паутинной оболочками;
- b) Между твёрдой и сосудистой оболочками;
- c) Между надкостницей и твёрдой мозговой оболочками;
- d) Между паутинной и сосудистой оболочками.

1278. Где находится продолговатый мозг?

- a) Между мостом и спинным мозгом;
- b) Между средним и ромбовидным мозгом;
- c) Внутри позвоночного канала;
- d) В позвоночном канале и задней черепной ямке.

1279. В продолговатом мозге серое вещество представлено:

- a) Центрами дыхания и кровообращения, ядрами олив, тонкими и клиновидными ядрами, ядрами IX-XII пар ЧМН;
- b) Ядрами олив, тонким и клиновидным ядрами, ядрами VII-XII пар ЧМН, ретикулярной формацией;
- c) Тонкими и клиновидными ядрами, ядрами IX-XII пар ЧМН, восходящими путями;



Пятигорский медико-фармацевтический институт –
филиал федерального государственного бюджетного образовательного
учреждения высшего образования
«Волгоградский государственный медицинский университет»
Министерства здравоохранения
Российской Федерации

d) Восходящими и нисходящими путями, ядрами олив, ядрами IX-XII пар ЧМН.

1280. Верхние ножки мозжечка соединяют мозжечок:

- a) Со спинным мозгом;
- b) С продолговатым мозгом;
- c) С средним мозгом;
- d) С мостом.

1281. Средние ножки мозжечка соединяют мозжечок с:

- a) Mesencephalon;
- b) Medulla oblongata;
- c) Tectum mesencephali;
- d) Pons;

1282. Нижние ножки мозжечка соединяют мозжечок с:

- a) Medulla oblongata;
- b) Medula spinalis;
- c) Mesencephalon;
- d) Pons.

1283. Какие ядра залегают в мозжечке?

- a) зубчатые, пробковидные, шаровидные и ядра шатра;
- b) зубчатые, пробковидные, красные ядра, ядра шатра;
- c) Шаровидные, зубчатые, красные, ядра Якубовича;
- d) зубчатые, ядра олив, красные, шаровидные.

1284. Отверстие Можанди расположено:

- a) На боковых стенках 3-го желудочка;
- b) На передне-верхней стенке 4-го желудочка;
- c) На задненижней стенке 4-го желудочка;
- d) На дне 3-го желудочка.

1285. Отверстия Люшка расположены:

- a) На боковой стенке 4-го желудочка;
- b) В передне-верхней стенке 4-го желудочка;
- c) В области латеральных карманов 4-го желудочка;
- d) На дне 3-го желудочка.

1286. В сером веществе ромбовидной ямки залегают ядра черепных нервов:

- a) I-IV пар;
- b) III-XII пар;
- c) III-VIII пар;
- d) V-XII пар.

1287. Чем представлена ретикулярная формация?

- a) Белым веществом коры головного мозга;
- b) Совокупностью нервных клеток с большим количеством отростков, нервные волокна которой образуют сеть;
- c) Совокупностью вегетативных ядер;
- d) Совокупностью ядер нервных клеток.

1288. Третий желудочек – это полость:

- a) Промежуточного мозга;



Пятигорский медико-фармацевтический институт –
филиал федерального государственного бюджетного образовательного
учреждения высшего образования
«Волгоградский государственный медицинский университет»
Министерства здравоохранения
Российской Федерации

b) Среднего мозга;

c) Заднего мозга;

d) Больших полушарий.

1288. Латеральными стенками 3-го желудочка являются:

a) Латеральные поверхности таламусов;

b) Медиальные поверхности таламусов;

c) Зрительные тракты;

d) Подушки зрительных бугров.

1289. Нижней стенкой 3-го желудочка является:

a) Структуры гипоталамуса;

b) Гипофиз;

c) Эпифиз;

d) Таламус.

1290. Переднюю стенку 3-го желудочка образуют:

a) Терминальная пластинка, столбики свода и передняя спайка;

b) Столбики свода;

c) Передняя спайка мозга;

d) Гипофиз.

1291. Межжелудочковое отверстие сообщает:

a) Полость 3-го желудочка с 4-м желудочком;

b) Полость 3-го желудочка с полостью продолговатого мозга;

c) Полость 1-го и 2-го желудочков;

d) Полость 3-го желудочка с боковыми желудочками.

1292. В состав задней стенки 3-го желудочка входят:

a) Структуры таламуса;

b) Структуры гипоталамуса;

c) Серый бугор;

d) Спайка поводков и задняя спайка мозга.

1293. Верхняя стенка 3-го желудочка образована:

a) Эпителиальной пластинкой;

b) Зрительными буграми;

c) Сосудистой пластинкой;

d) Структурами эпиталамуса.

1294. Красное ядро залегает:

a) В основании ножек мозга;

b) В крыше среднего мозга;

c) В покрывке среднего мозга;

d) В окружности водопровода.

1295. Substantia nigra разделяет:

a) Ножку мозга от крыши;

b) Основание ножек от покрывки;

c) Верхние холмики от нижних;

d) Правую ножку от левой.



Пятигорский медико-фармацевтический институт –
филиал федерального государственного бюджетного образовательного
учреждения высшего образования
«Волгоградский государственный медицинский университет»
Министерства здравоохранения
Российской Федерации

1296. Где на основании мозга определяется VII пара ЧМН?

- a) Между мостом и оливой продолговатого мозга;
- b) Между оливами и пирамидами продолговатого мозга;
- c) Между мостом и средней ножкой мозжечка;
- d) У заднего края средних ножек мозжечка.

1297. Где на основании мозга определяется VIII пара ЧМН?

- a) Между мостом и оливой продолговатого мозга;
- b) Между оливами и пирамидами продолговатого мозга;
- c) Между мостом и средней ножкой мозжечка;
- d) У заднего края средних ножек мозжечка.

Тестовые задания второго уровня

1298. Где заканчиваются волокна пирамидного пути?

- a) В ядрах задних рогов спинного мозга;
- b) В ядрах передних рогов спинного мозга;
- c) В спинномозговых узлах;
- d) На двигательных ядрах черепно-мозговых нервов.*

1299. Что является телом первого нейрона коркового-ядерного пути?

- a) Клетки Беца;
- b) Клетки пятого слоя коры предцентральной извилины головного мозга;
- c) Клетки двигательных ядер черепных нервов;
- d) Клетки спинномозгового узла.

1300. Преддверно-спинномозговой путь начинается от:

- a) Клеток латерального вестибулярного ядра;
- b) Клеток нижнего вестибулярного ядра;
- c) Клеток Беца;
- d) Клеток ядер моста.

1301. Ядро двигательного анализатора находится в:

- a) В околоцентральной дольке;
- b) Постцентральной извилине;
- c) Верхней лобной извилине;
- d) Предцентральной извилине.

1302. В продольную борозду большого мозга проникают:

- a) Falx cerebri;
- b) Tentorium;
- c) Falx cerebelli;
- d) Все три оболочки головного мозга.

1303. Чечевицеобразное ядро находится:

- a) Медиальнее от таламуса и хвостатого ядра;
- b) Латеральнее от таламуса и хвостатого ядра;
- c) Среди ядер таламуса;
- d) В толще белого вещества полушарий мозга.

1304. Claustrum:

- a) Состоит из белого вещества;



Пятигорский медико-фармацевтический институт –
филиал федерального государственного бюджетного образовательного
учреждения высшего образования
«Волгоградский государственный медицинский университет»
Министерства здравоохранения
Российской Федерации

- b) Состоит из серого вещества;
- c) Отделяет скорлупу от коры островка;
- d) Отделяет хвостатое ядро от чечевицеобразного ядра.

1305. Из каких частей состоит мозжечок?

- a) 2 полушария и червь;
- b) 2 полушария, червь и ножки мозжечка;
- c) Дольки мозжечка и клочок;
- d) 2 полушария, 2 клочка и их ножки.

1306. Назвать филогенетически старые части мозжечка:

- a) Клочок;
- b) Узелок;
- c) Червь мозжечка;
- d) Полушария мозжечка.

1307. 4-й желудочек является полостью:

- a) Собственно заднего и продолговатого мозга;
- b) Среднего мозга;
- c) Промежуточного мозга;
- d) Ромбовидного мозга.

1308. Корешки III пары черепных нервов вещества мозга выходят:

- a) На медиальную поверхность ножек мозга;
- b) На латеральную поверхность ножек мозга;
- c) Кверху от моста;
- d) Медиально от моста.

1309. Mesencephalon включает:

- a) Ножки мозга;
- b) Ножки мозга и зрительный бугор;
- c) Крыша, трапециевидное тело;
- d) Крышу; покрывку и ножки мозга.

1310. Подкорковые зрительные центры залегают в:

- a) Нижних холмиках четверохолмия;
- b) Верхних холмиках четверохолмия;
- c) Латеральных коленчатых телах и подушке татамуса;
- d) Верхних и нижних холмиках четверохолмия.

1311. Подкорковые слуховые центры залегают в среднем мозге:

- a) Верхних холмиках, четверохолмия;
- b) Медиальных коленчатых телах;
- c) Нижних холмиках, четверохолмия;
- d) Верхних и нижних холмиках четверохолмия.

1312. Сильвиев водопровод – это полость:

- a) Metencephalon;
- b) Diencephalon;
- c) Mesencephalon;
- d) Которая сообщает 3-й и 4-й желудочки.



Пятигорский медико-фармацевтический институт –
филиал федерального государственного бюджетного образовательного
учреждения высшего образования
«Волгоградский государственный медицинский университет»
Министерства здравоохранения
Российской Федерации

1313. Ядро Якубовича по функции:

- a) Двигательное;
- b) Чувствительное соматическое;
- c) Смешанное;
- d) Парасимпатическое.

1314. Латеральное коленчатое тело связано:

- a) С верхними холмиками крыши мозга;
- b) С нижними холмиками крыши мозга;
- c) С верхними и нижними холмиками четверохолмия;
- d) С подушкой таламуса.

1315. Медиальное коленчатое тело связано:

- a) С верхними холмиками крыши мозга;
- b) С нижними холмиками крыши мозга;
- c) С подушкой таламуса;
- d) С таламусом.

1316. Substantia alba спинного мозга включает ассоциативные волокна, сформированные в:

- a) Передние и задние собственные пучки;
- b) Передние, задние и латеральные канатики, а также в переднюю белуюспайку;
- c) Передние, задние, латеральные и медиальные собственные пучки;
- d) Короткие пучки, связывающие сегменты между собой, а также восходящие и нисходящие пучки, соединяющие соседние сегменты спинного мозга.

1317. Substantia alba спинного мозга представлено отростками нервных клеток, составляющими:

- a) Пучки ассоциативных нервных волокон, связывающие серое вещество внутри сегментов спинного мозга и восходящие и нисходящие от них пучки;
- b) Пучки ассоциативных нервных волокон, связывающие скопления серого вещества, расположенные в передних, задних и боковых столбах между собой, а также с центрами большого мозга и мозжечка;
- c) Только пучки ассоциативных нервных волокон, связывающие между собой скопления серого вещества спинного мозга;
- d) Только восходящие и нисходящие пучки нервных волокон, связывающие скопления серого вещества спинного мозга с центрами большого мозга и мозжечка.

1318. Нейроны, расположенные в передних столбах серого вещества спинного мозга образуют:

- a) Два передних, два задних и одно центральное ядра;
- b) Два латеральных, два медиальных и одно центральное ядра;
- c) Переднее, заднее, латеральное медиальное и центральное ядра;
- d) По пять ядер с каждой стороны сегмента;

1319. Промежуточная зона серого вещества в спинном мозге:

- a) Расположена между передними и задними рогами на протяжении от VIII шейного до II поясничного сегментов спинного мозга в виде бокового рога;
- b) Расположена между передними и задними рогами на протяжении всего спинного мозга в виде бокового рога;
- c) Расположена вокруг центрального канала между скоплениями серого вещества



Пятигорский медико-фармацевтический институт –
филиал федерального государственного бюджетного образовательного
учреждения высшего образования
«Волгоградский государственный медицинский университет»
Министерства здравоохранения
Российской Федерации

передних и задних рогов на противоположных сторонах спинного мозга;

d) Расположена между передними и задними рогами на протяжении грудных сегментов спинного мозга и составляют латеральное промежуточное вещество.

1320. Где находятся тела эффекторных (эфферентных, двигательных или секреторных) нейронов:

- a) В центральной нервной системе;
- b) В симпатических и парасимпатических узлах;
- c) В спинномозговых ганглиях;
- d) В ядрах центральной нервной системы и в симпатических и парасимпатических узлах;

1321. Substantia grisea задних столбов спинного мозга состоит из:

- a) Скопления групп неоднородных клеток, формирующих только собственные ядра и ядра оснований задних столбов;
- b) Скопления групп неоднородных нервных клеток, разделенных прослойками белого вещества, на ядра, зоны и массы желатинозного вещества;
- c) Скопления групп неоднородных клеток, формирующих собственные, пограничные, губчатые, студенистые ядра и ядра оснований задних столбов;
- d) Скопления групп и неоднородных клеток, образующих собственные ядра, пограничную и губчатую зоны, а также студенистое вещество.

ЧЕРЕПНО-МОЗГОВЫЕ НЕРВЫ

Тестовые задания первого уровня

1322. I пара черепных нервов называется:

- a) n. facialis;
- b) n. trochlearis;
- c) n. olfactorius;
- d) n. trigeminus.

1323. Парасимпатические ядра имеют следующие черепные нервы:

- a) Скуловой, отводящий, блоковый нервы;
- b) Глазодвигательный, промежуточный, языкоглоточный, блуждающий нервы;
- c) Блоковый, лицевой, подъязычный нервы;
- d) Слуховой, тройничный, добавочный нервы.

1324. Все черепные нервы имеют ядра в головном мозге, кроме:

- a) Тройничного нерва;
- b) Обонятельного нерва;
- c) Глазодвигательного нерва;
- d) Добавочного нерва.

1325. Где расположен 2-й нейрон *nervus olfactorius*?

- a) Обонятельный треугольник;
- b) Обонятельная луковица;
- c) Обонятельная область полости носа;
- d) Обонятельный тракт.

1326. Где расположен 3-й нейрон *nervus olfactorius*?

- a) Обонятельный треугольник;



Пятигорский медико-фармацевтический институт –
филиал федерального государственного бюджетного образовательного
учреждения высшего образования
«Волгоградский государственный медицинский университет»
Министерства здравоохранения
Российской Федерации

- b) Обонятельная луковица;
- c) Обонятельная область полости носа;
- d) Обонятельный тракт.

1327. Где расположен корковый конец обонятельного анализатора?

- a) Извилина Гешля;
- b) Верхняя теменная долька;
- c) Извилина крючка морского коня;
- d) Надкраевая извилина.

1328. Где расположены первые три нейрона зрительного нерва?

- a) Ядро глазного яблока;
- b) Передняя поверхность радужки;
- c) Сетчатка глаза;
- d) Сосудистая оболочка.

1329. Где расположен 4-й нейрон *nervus opticus*?

- a) Сетчатка глаза;
- b) Радужная оболочка глаза;
- c) Подушка зрительного бугра, латеральные коленчатые тела;
- d) Сосудистая оболочка.

1330. Где расположен корковый конец зрительного анализатора?

- a) Борозда птичьей шпоры;
- b) Извилина Гешля;
- c) Верхняя теменная долька;
- d) Извилина крючка морского коня.

1331. Ядра V пары черепных нервов залегают:

- a) Покрышка среднего мозга и верхний треугольник ромбоидной ямки;
- b) Варольев мост, нижний треугольник ромбовидной ямки;
- c) Мозжечок, продолговатый мозг;
- d) Продолговатый мозг, Варолиев мост.

1332. Тройничный узел V пары расположен:

- a) В передней черепной ямке;
- b) В задней черепной ямке;
- c) В Мекелевой полости, на передней поверхности пирамиды височной кости;
- d) На нижней поверхности пирамиды височной кости, в каменистой ямочке.

1333. Какой нерв является нервом специальной чувствительности?

- a) n. trigeminus;
- b) n. oculomotorius;
- c) n. trochlearis;
- d) n. opticus.

1334. Назовите место выхода глазодвигательного нерва из мозга:

- a) По медиальному краю ножек мозга;
- b) По латеральному краю ножек мозга;
- c) Между задним краем моста и продолговатым мозгом;
- d) Между передним краем моста и ножками мозга.



Пятигорский медико-фармацевтический институт –
филиал федерального государственного бюджетного образовательного
учреждения высшего образования
«Волгоградский государственный медицинский университет»
Министерства здравоохранения
Российской Федерации

1335. Место входа или выхода зрительного нерва в полость черепа:

- a) Верхняя глазничная щель;
- b) Нижняя глазничная щель;
- c) Круглое отверстие;
- d) Зрительный канал.

1336. Где находится ядро глазодвигательного нерва?

- a) В среднем мозге - в покрышке;
- b) В продолговатом мозге;
- c) В промежуточном мозге;
- d) В среднем мозге - в основании ножек мозга.

1337. Где располагается первый нейрон обонятельного нерва?

- a) В обонятельной области полости носа;
- b) В дыхательной области полости носа;
- c) В обонятельной луковице;
- d) В обонятельном тракте.

1338. Через какое отверстие внутреннего основания черепа проходит обонятельный нерв?

- a) Lamina cribrosa;
- b) Foramen cecum;
- c) Fissura orbitalis superior;
- d) Canalis opticus.

1339. Какой нерв принимает участие в образовании пути зрачкового рефлекса?

- a) Зрительный;
- b) Блоковый;
- c) Лицевой;
- d) Глазная ветвь тройничного нерва.

1339. Каков по характеру *nervus opticus*?

- a) Двигательный;
- b) Чувствительный;
- c) Специальной чувствительности;
- d) Смешанный.

1340. Через какое отверстие основания черепа выходит глазодвигательный нерв?

- a) Верхнюю глазничную щель;
- b) Нижнюю глазничную щель;
- c) Зрительный канал;
- d) Круглое отверстие.

1341. Какую мышцу иннервирует *nervus trochlearis*?

- a) Прямую латеральную глазного яблока;
- b) Верхнюю и нижнюю прямые глазного яблока;
- c) Верхнюю косую мышцу глазного яблока;
- d) Нижнюю косую мышцу глазного яблока.

1342. Какую мышцу иннервирует отводящий нерв?

- a) Прямую латеральную глазного яблока;
- b) Прямую верхнюю мышцу глазного яблока;



Пятигорский медико-фармацевтический институт –
филиал федерального государственного бюджетного образовательного
учреждения высшего образования
«Волгоградский государственный медицинский университет»
Министерства здравоохранения
Российской Федерации

- c) Косую верхнюю мышцу глазного яблока;
- d) Нижнюю прямую мышцу глазного яблока.

1343. Что иннервирует верхняя ветвь глазодвигательного нерва?

- a) Верхнюю косую мышцу глаза;
- b) Верхнюю прямую и мышцу, поднимающую верхнее веко;
- c) Латеральную прямую мышцу глаза;
- d) Медиальную прямую мышцу глаза.

1344. Где расположено ядро *nervus trochlearis*?

- a) В покрышке среднего мозга;
- b) В нижнем треугольнике ромбовидной ямки;
- c) В Варолиевом мосту;
- d) В продолговатом мозге.

1345. Где блоковый нерв выходит из мозга?

- a) Задняя латеральная борозда продолговатого мозга;
- b) Передний мозговой парус;
- c) Варольев мост;
- d) Пирамиды продолговатого мозга.

1346. Каким по характеру является *nervus abducens*?

- a) Чувствительный;
- b) Специальной чувствительности;
- c) Смешанный;
- d) Двигательный.

1347. Где расположено ядро отводящего нерва?

- a) В продолговатом мозге;
- b) В нижнем треугольнике ромбовидной ямки;
- c) В лицевом бугорке;
- d) В ножках мозга.

1348. Где отводящий нерв выходит из мозга?

- a) Передний мозговой парус;
- b) Задняя латеральная борозда продолговатого мозга;
- c) Граница Варолиева моста и пирамидок продолговатого мозга;
- d) Из межножковой ямки.

1349. Через какое отверстие внутреннего основания черепа проходит 1-я ветвь *nervus trigeminus*?

- a) Круглое;
- b) Овальное;
- c) Яремное;
- d) Верхнюю глазничную щель.

1350. Через какое отверстие внутреннего основания черепа выходит 3-я ветвь тройничного нерва?

- a) Rotundum;
- b) Ovale;
- c) Fissura orbitalis superior;
- d) Fissura orbitalis inferior.



Пятигорский медико-фармацевтический институт –
филиал федерального государственного бюджетного образовательного
учреждения высшего образования
«Волгоградский государственный медицинский университет»
Министерства здравоохранения
Российской Федерации

1351. Через какое отверстие внутреннего основания черепа проходит 2-я ветвь тройничного нерва?

- a) Круглое;
- b) Верхнюю глазничную щель;
- c) Нижнюю глазничную щель;
- d) Рваное отверстие.

1352. Какую из перечисленных мышц иннервирует задняя ветвь *nervus mandibularis*?

- a) Щечная;
- b) Крыловидная медиальная;
- c) Крыловидная латеральная;
- d) Височная.

1353. Какой нерв иннервирует нитевидные и конические сосочки языка?

- a) Тройничный, язычная ветвь;
- b) Нерв барабанной струны;
- c) Лицевой;
- d) Тройничный нерв, лицевая часть.

1354. Какая ветвь тройничного нерва иннервирует большие верхние коренные зубы?

- a) Глазничная ветвь;
- b) Верхнечелюстная;
- c) Нижнечелюстная;
- d) Височная.

1355. Каков характер блокового нерва?

- a) Двигательный;
- b) Чувствительный;
- c) Смешанный;
- d) Специальной чувствительности.

1356. Периферические отростки тройничного узла образуют:

- a) Малую гусиную лапку;
- b) Большую гусиную лапку;
- c) Три ветви тройничного нерва;
- d) Якобсонов анастомоз.

1357. От *ganglion trigemini* отходят следующие ветви:

- a) Отводящий, блоковый, лицевой нервы;
- b) Глазной, верхнечелюстной, нижнечелюстной нервы;
- c) Добавочный, лицевой, слуховой нервы;
- d) Подъязычный, обонятельный, языкоглоточный нервы.

1358. *Nervus ophthalmicus* в глазнице делится на следующие ветви:

- a) Носо-ресничный, лобный, слезный нервы;
- b) Скуловой, лицевой, зрительный нервы;
- c) Скуловой, лицевой, зрительный нервы;
- d) Нижнечелюстной, носо-слезный, скуловой.

1359. Ресничный узел расположен:

- a) На верхушке пирамидки височной кости;



Пятигорский медико-фармацевтический институт –
филиал федерального государственного бюджетного образовательного
учреждения высшего образования
«Волгоградский государственный медицинский университет»
Министерства здравоохранения
Российской Федерации

- b) В ямке турецкого седла;
- c) В жировой клетчатке глазницы латеральное зрительного нерва;
- d) В задней черепной ямке.

1360. От *ganglion ciliare* отходят:

- a) Лобные ветви;
- b) Короткие ресничные ветви;
- c) Слезные ветви;
- d) Скуловые ветви.

1361. В крылонебной ямке от верхнечелюстного нерва отходят:

- a) Надблоковый, подблоковый, лобный нервы;
- b) Слезный, передний и задний решетчатый нервы;
- c) Скуловой, подглазничный, крылонебный нервы (ганглионарные волокна);
- d) Лобный, слезный, скуловой нервы.

1362. *Ganglion pterygopalatinum* лежит:

- a) В области рваного отверстия;
- b) В пирамидке височной кости;
- c) В жировой клетчатке глазницы;
- d) В жировой клетчатке крылонебной ямки.

1363. От крылонебного узла отходят следующие ветви:

- a) Околоушные, височные, язычные ветви;
- b) Глазничные, верхне-задние носовые, небные ветви;
- c) Язычные, височные, небные ветви;
- d) Небные, околоушные, язычные ветви.

1364. *Nervus mandibularis* содержит:

- a) Только чувствительные волокна;
- b) Только двигательные волокна;
- c) Чувствительные и двигательные волокна;
- d) Чувствительные и симпатические волокна.

1365. Нижнечелюстной нерв отдает следующие ветви:

- a) Стременной, малый каменистый, глоточный нервы;
- b) Переднюю и заднюю ветви, нижний альвеолярный и ушно-височный нервы;
- c) Скуловой, большой каменистый, глоточный нервы;
- d) Большой и малый каменистые нервы, ветви к жевательным мышцам.

1366. При третьей ветви тройничного нерва расположен:

- a) Ресничный узел;
- b) Крылонебный узел;
- c) Ушной узел;
- d) Подъязычный узел.

1367. Ушной узел расположен:

- a) В жировой клетчатке глазницы;
- b) В крылонебной ямке;
- c) На передней поверхности пирамидки височной кости;
- d) На основании черепа около овального отверстия.



Пятигорский медико-фармацевтический институт –
филиал федерального государственного бюджетного образовательного
учреждения высшего образования
«Волгоградский государственный медицинский университет»
Министерства здравоохранения
Российской Федерации

1368. От ушного узла отходят:

- a) Ушные ветви;
- b) Язычные ветви;
- c) Небные ветви;
- d) Глазничные ветви.

1369. Какой по характеру лицевой нерв?

- a) Смешанный;
- b) Специальной чувствительности;
- c) Двигательный;
- d) Чувствительный.

1370. Какой нерв иннервирует мимическую мускулатуру:

- a) Тройничный;
- b) Подъязычный;
- c) Верхнечелюстной;
- d) Лицевой.

1371. В каком отделе мозга заложено двигательное ядро лицевого нерва?

- a) В продолговатом мозге;
- b) В среднем мозге;
- c) В области моста;
- d) В промежуточном мозге.

1372. VII пара черепных нервов проходит:

- a) В подъязычном канале;
- b) В лицевом канале;
- c) В подглазничном канале;
- d) В небном канале.

1373. Лицевой нерв из мозга выходит:

- a) Сбоку моста, linea trigeminofacialis;
- b) На границе моста и ножек мозга;
- c) Латерально от ножек мозга;
- d) Медиально от ножек мозга.

1374. Какая ветвь отходит от лицевого нерва в лицевом канале?

- a) Ушно-височный нерв;
- b) Стременной нерв;
- c) Менингеальный нерв;
- d) Скуловой нерв.

1375. Ветви большой гусиной лапки иннервируют:

- a) Всю жевательную мускулатуру;
- b) Все гладкие мышцы головы;
- c) Всю мимическую мускулатуру;
- d) Все железы головы.

1376. Промежуточный нерв имеет следующие ядра:

- a) 1 двигательное и 1 чувствительное;
- b) 1 двигательное и 1 парасимпатическое;



Пятигорский медико-фармацевтический институт –
филиал федерального государственного бюджетного образовательного
учреждения высшего образования
«Волгоградский государственный медицинский университет»
Министерства здравоохранения
Российской Федерации

с) 1 чувствительное и 2 двигательных;

д) 1 парасимпатическое и 1 специальной чувствительности.

1377. В колене лицевого канала промежуточный нерв делится на:

а) Большой и малый каменистый нервы;

б) Большой каменистый нерв и барабанную струну;

с) Малый каменистый нерв и барабанную струну;

д) Малый и глубокий каменистые нервы.

1378. Крыловидный (Видиев) нерв образуется от соединения:

а) Малого и большого каменистого нерва;

б) Большого и глубокого каменистого нерва;

с) Малого и глубокого каменистого нерва;

д) Малого каменистого нерва и барабанной струны.

1379. Барабанная струна присоединяется:

а) К язычному нерву;

б) К барабанному нерву;

с) К языкоглоточному нерву;

д) К ушно-височному нерву.

1380. Крыловидный (Видиев) нерв иннервирует:

а) Мышцы радужки;

б) Слезную железу;

с) Околоушную слюнную железу;

д) Подъязычную слюнную железу.

1381. Барабанная струна иннервирует:

а) Подъязычную и подчелюстную слюнные железы;

б) Околоушную слюнную железу;

с) Слезную железу;

д) Мышцы радужки.

1382. Какой по характеру преддверно-улитковый нерв?

а) Специальной чувствительности;

б) Вегетативный;

с) Двигательный;

д) Смешанный.

1383. Сколько ядер имеет слуховой нерв?

а) Два;

б) Три;

с) Четыре;

д) Пять.

1384. Где расположен 1-й нейрон слухового нерва?

а) Наружный слуховой проход;

б) Внутренний слуховой проход;

с) В маточке и мешочке;

д) В модеолуэсе улитки.

1385. Чем представлен 1-й нейрон слухового нерва?



Пятигорский медико-фармацевтический институт –
филиал федерального государственного бюджетного образовательного
учреждения высшего образования
«Волгоградский государственный медицинский университет»
Министерства здравоохранения
Российской Федерации

- a) Спиральным ганглием;
- b) Ресничным узлом;
- c) Крылонебным узлом;
- d) Ушным узлом.

1386. Через какое образование слуховой нерв заходит в полость черепа?

- a) Круглое отверстие;
- b) Внутренний слуховой проход;
- c) Овальное отверстие;
- d) Яремное отверстие.

1387. Чем представлен 2-й нейрон слухового нерва?

- a) Медиальным и латеральным ядрами;
- b) Верхним и нижним ядрами;
- c) Передним и задним ядрами;
- d) Медиальным и верхним ядрами.

1388. Чем представлен 3-й нейрон слухового нерва?

- a) Ядрами верхней оливы;
- b) Ядрами нижней оливы;
- c) Ядром Швальбе;
- d) Ядром Бехтерева.

1388. Чем образована латеральная петля?

- a) Отростками 1-х нейронов слухового нерва;
- b) Отростками 2-х нейронов слухового нерва;
- c) Отростками 2-го и 3-го нейронов слухового нерва;
- d) Отростками 1-го и 3-го нейронов слухового нерва.

1389. Где заканчивается латеральная петля?

- a) В корковом центре слухового анализатора;
- b) В подкорковых центрах слуха;
- c) В ядрах продолговатого мозга;
- d) В ядрах нижней оливы.

1390. Где расположен корковый конец слухового анализатора?

- a) В борозде птичьей шпоры;
- b) В верхней лобной извилине;
- c) В средней части верхней височной извилины, вторичных извилинах Гешля;
- d) В нижней лобной извилине.

1391. Каким по характеру является преддверный нерв?

- a) Двигательный;
- b) Специальной чувствительности;
- c) Смешанный;
- d) Вегетативный.

1392. Где расположен 1-й нейрон преддверного нерва?

- a) Во внутреннем слуховом проходе;
- b) В наружном слуховом проходе;
- c) В вестибулярных ядрах ромбовидной ямки;



Пятигорский медико-фармацевтический институт –
филиал федерального государственного бюджетного образовательного
учреждения высшего образования
«Волгоградский государственный медицинский университет»
Министерства здравоохранения
Российской Федерации

d) В слуховых ядрах ромбовидной ямки.

1393. Как преддверный нерв заходит в череп?

- a) Через круглое отверстие;
- b) Через овальное отверстие;
- c) Через яремное отверстие;
- d) Через внутренний слуховой проход.

1394. Сколько ядер имеет преддверный нерв?

- a) Пять;
- b) Четыре;
- c) Два;
- d) Три.

1395. Чем представлен 2-й нейрон преддверного нерва?

- a) Четырьмя ядрами ромбовидной ямки;
- b) Пятнами маточки;
- c) Пятнами мешочка;
- d) Ампулярными клетками полукружных каналов.

1396. Каков путь волокон 2-го нейрона преддверного нерва?

- a) В покрышку среднего мозга;
- b) К ядрам серого бугра;
- c) К медиальным коленчатым телам;
- d) К мозжечку, красному ядру, в спинной мозг.

1397. Через какое отверстие внутреннего основания черепа проходит языкоглоточный нерв?

- a) Остистое;
- b) Яремное;
- c) Рваное;
- d) Круглое.

1398. Где расположены ядра IX пары?

- a) В среднем мозге;
- b) В промежуточном мозге;
- c) В конечном мозге;
- d) В продолговатом, в ромбовидной ямке.

1399. Какой нерв иннервирует валикообразные (желобоватые) сосочки языка?

- a) Тройничный;
- b) Языкоглоточный;
- c) Лицевой;
- d) Язычный.

1400. Какой нерв иннервирует вкусовые сосочки передних 2/3 языка?

- a) Тройничный, нерв барабанной струны;
- b) Языкоглоточный;
- c) Подъязычный;
- d) Лицевой.

1401. Сколько ядер имеет языкоглоточный нерв?

- a) Два;



Пятигорский медико-фармацевтический институт –
филиал федерального государственного бюджетного образовательного
учреждения высшего образования
«Волгоградский государственный медицинский университет»
Министерства здравоохранения
Российской Федерации

- b) Три;
- c) Четыре;
- d) Пять.

1402. Какой по характеру языкоглоточный нерв?

- a) Двигательный;
- b) Смешанный;
- c) Спец. Чувствительности;
- d) Чувствительный.

1403. Где языкоглоточный нерв выходит из мозга?

- a) Верхняя треть латеральной борозды продолговатого мозга;
- b) По бокам моста;
- c) На границе продолговатого мозга и моста;
- d) Из межжировой ямки.

1404. Языкоглоточному нерву принадлежат следующие чувствительные узлы:

- a) Латеральный и медиальный;
- b) Верхний и нижний;
- c) Латеральный и верхний;
- d) Медиальный и нижний.

1405. Где расположен нижний чувствительный узел языкоглоточного нерва?

- a) Каменистая ямочка;
- b) Мекелева полость;
- c) Пещеристый синус;
- d) Корень языка.

1406. Барабанный нерв через барабанный каналец заходит:

- a) В полость черепа;
- b) В лицевой канал;
- c) В барабанную полость;
- d) В сонный канал.

1407. Барабанный нерв в барабанной полости образует:

- a) Барабанное сплетение;
- b) Анастомоз со стременным нервом;
- c) Анастомоз со слуховым нервом;
- d) Анастомоз с преддверным нервом.

1408. Барабанное сплетение в барабанной полости образовано:

- a) Слуховым и барабанным нервами;
- b) Преддверным и барабанным нервами;
- c) Барабанным нервом и ветвями внутреннего сонного сплетения;
- d) Слуховым нервом и ветвями внутреннего сонного сплетения.

1409. Какой нерв выходит из барабанного сплетения?

- a) Большой каменистый;
- b) Малый каменистый;
- c) Барабанная струна;
- d) Слуховой нерв.



Пятигорский медико-фармацевтический институт –
филиал федерального государственного бюджетного образовательного
учреждения высшего образования
«Волгоградский государственный медицинский университет»
Министерства здравоохранения
Российской Федерации

1410. Малый каменистый нерв заходит в череп через:

- a) Сонный канал;
- b) Лицевой канал;
- c) Канал подъязычного нерва;
- d) Канал малого каменистого нерва.

1411. Что входит в состав Якобсонова анастомоза?

- a) Барбанный нерв, барабанное сплетение, малый каменистый нерв;
- b) Большой и малый каменистые нервы, барабанное сплетение;
- c) Барабанное сплетение, язычный нерв, малый каменистый нерв;
- d) Скуловой и язычный нервы.

1412. Дать характеристику Якобсонова анастомоза:

- a) Расстояние от верхнего узла 9-ой пары до крылонёбного узла;
- b) Расстояние от нижнего узла 9-ой пары до крылонёбного узла;
- c) Расстояние от нижнего узла 9-й пары до ушного узла;
- d) Расстояние от верхнего узла 9-ой пары до ушного узла.

1413. Назовите железу, которую иннервируют волокна, отходящие от ушного узла:

- a) Подчелюстная слюнная железа;
- b) Подъязычная слюнная железа;
- c) Околоушная слюнная железа;
- d) Слёзная железа.

1414. Какие сосочки языка иннервируют волокна, отходящие от ушного узла?

- a) Грибовидные;
- b) Листовидные;
- c) Нитевидные;
- d) Желобоватые.

1415. Каким по характеру является блуждающий нерв?

- a) Двигательный;
- b) Специальной чувствительности;
- c) Смешанный;
- d) Чувствительный.

1416. Сколько ядер имеет блуждающий нерв?

- a) Три;
- b) Четыре;
- c) Два;
- d) Пять.

1417. Где расположены ядра блуждающего нерва?

- a) В среднем мозге;
- b) В верхнем треугольнике ромбовидной ямки;
- c) В нижнем треугольнике ромбовидной ямки, в продолговатом мозге;
- d) В Варолиевом мосту.

1418. Где блуждающий нерв выходит из мозга?

- a) Передняя латеральная борозда продолговатого мозга;
- b) Задняя латеральная борозда продолговатого мозга;



Пятигорский медико-фармацевтический институт –
филиал федерального государственного бюджетного образовательного
учреждения высшего образования
«Волгоградский государственный медицинский университет»
Министерства здравоохранения
Российской Федерации

с) На границе продолговатого мозга и моста;

d) В межножковой ямке.

1419. Через какое образование блуждающий нерв покидает полость черепа?

a) Сонный канал;

b) Лицевой канал;

с) Круглое отверстие;

d) Яремное отверстие.

1420. Какой блуждающий нерв образует заднее пищеводное сплетение?

a) Левый;

b) Левый и правый;

с) Правый;

d) Левый блуждающий и диафрагмальный.

1421. Какой нерв участвует в образовании солнечного (чревного) сплетения?

a) Левый блуждающий;

b) Правый диафрагмальный;

с) Левый диафрагмальный;

d) Правый блуждающий.

1422. Какой нерв иннервирует гортань выше голосовой щели?

a) Языкоглоточный;

b) Добавочный;

с) Лицевой;

d) Блуждающий, верхний гортанный.

1423. В образовании какого сердечного сплетения участвуют верхние сердечные ветви блуждающего нерва?

a) Глубокого;

b) Переднего;

с) Поверхностного;

d) Заднего.

1424. Нижние сердечные ветви блуждающего нерва отходят от:

a) Глоточных ветвей;

b) Пищеводного сплетения;

с) Возвратного гортанного нерва;

d) Нижнего гортанного нерва.

1425. Слизистую гортани ниже голосовой щели иннервирует:

a) Нижний гортанный нерв;

b) Верхний гортанный нерв;

с) Диафрагмальный нерв;

d) Добавочный нерв.

1426. Каков по характеру добавочный нерв?

a) Двигательный;

b) Вегетативный;

с) Специальной чувствительности;

d) Чувствительный.

1427. Где на основании мозга выходит добавочный нерв?



Пятигорский медико-фармацевтический институт –
филиал федерального государственного бюджетного образовательного
учреждения высшего образования
«Волгоградский государственный медицинский университет»
Министерства здравоохранения
Российской Федерации

- a) Медиальная борозда продолговатого мозга;
 - b) Задняя латеральная борозда продолговатого мозга;
 - c) Передняя латеральная борозда продолговатого мозга;
 - d) Между задним краем моста и оливами продолговатого мозга.
- 1428. Какие по расположению различают ядра добавочного нерва?**
- a) Мезенцефальное, спинномозговое;
 - b) Понто-мезенцефальное;
 - c) Мозговое, спинномозговое;
 - d) Мозговое, мезенцефальное.
- 1429. Через какое образование добавочный нерв выходит из черепа?**
- a) Рваное отверстие;
 - b) Яремное отверстие;
 - c) Круглое отверстие;
 - d) Овальное отверстие.
- 1430. На какие ветви делится добавочный нерв при выходе из черепа?**
- a) Переднюю и заднюю;
 - b) Наружную и внутреннюю;
 - c) Левую и правую;
 - d) Переднюю и наружную.
- 1431. Какой нерв сопровождает черепные волокна добавочного нерва:**
- a) Языкоглоточный нерв;
 - b) Подъязычный нерв;
 - c) Тройничный нерв;
 - d) Блуждающий нерв.
- 1432. Наружная ветвь добавочного нерва иннервирует:**
- a) Мышцы, лежащие выше подъязычной кости;
 - b) Мышцы, лежащие ниже подъязычной кости;
 - c) Трапециевидную и грудино-ключично-сосцевидную;
 - d) Переднюю, среднюю и заднюю лестничные мышцы.
- 1433. Где расположено ядро подъязычного нерва?**
- a) Верхний треугольник ромбовидной ямки;
 - b) Нижний треугольник ромбовидной ямки;
 - c) Средний мозг;
 - d) Промежуточный мозг.
- 1434. Какой нерв иннервирует мышцы языка?**
- a) Языкоглоточный;
 - b) Лицевой;
 - c) Подъязычный;
 - d) Тройничный.
- 1435. Сколько ядер имеет подъязычный нерв?**
- a) Одно;
 - b) Два;
 - c) Три;



Пятигорский медико-фармацевтический институт –
филиал федерального государственного бюджетного образовательного
учреждения высшего образования
«Волгоградский государственный медицинский университет»
Министерства здравоохранения
Российской Федерации

d) Четыре.

1436. Каким по характеру является подъязычный нерв?

- a) Чувствительным;
- b) Спец. Чувствительности;
- c) Смешанным;
- d) Двигательным.

1437. Через какое образование выходит из черепа подъязычный нерв?

- a) Яремное отверстие;
- b) Одноименный канал;
- c) Овальное отверстие;
- d) Круглое отверстие.

1438. Где выходит из мозга подъязычный нерв?

- a) Задняя латеральная борозда продолговатого мозга;
- b) Передняя латеральная борозда продолговатого мозга;
- c) Межножковая ямка;
- d) По бокам Варольева моста.

1439. Какой корешок подъязычного нерва участвует в образовании шейной петли?

- a) Нижний;
- b) Правый;
- c) Левый;
- d) Верхний.

1440. От шейной петли иннервируются мышцы:

- a) Лежащие выше подъязычной кости;
- b) Лежащие ниже подъязычной кости;
- c) Лестничные мышцы;
- d) Трапецевидная и грудино-ключично-сосцевидная мышцы.

1441. Круговую мышцу рта совместно с лицевым нервом иннервирует:

- a) Языкоглоточный нерв;
- b) Барабанная струна;
- c) Блуждающий нерв;
- d) Подъязычный нерв.

1442. Какие мышцы относятся к мышцам анатомического букета?

- a) Мышцы. лежащие выше подъязычной кости;
- b) Мышцы. лежащие ниже подъязычной кости;
- c) Мышцы, прикрепляющиеся к шиловидному отростку височной кости;
- d) Наружные мышцы языка.

1443. Выберите правильный вариант иннервации мышц:

- a) Шило-подъязычная - IX, шило-язычная - XII, шило-глоточная – VII;
- b) Шило-подъязычная - VII, шило-язычная - XII, шило-глоточная – IX;
- c) Шило-подъязычная - VII, шило-язычная - IX, шило-глоточная – XII;
- d) Шило-подъязычная - XII, шило-язычная - IX, шило-глоточная – VII.



ОРГАНЫ ЧУВСТВ

1444. Ядро глаза состоит из:

- a) Роговицы, камер и хрусталика;
- b) Роговицы, хрусталика и стекловидного тела;
- c) Водянистой влаги передней и задней камер, хрусталика и стекловидного тела;
- d) Задней камеры, хрусталика и стекловидного тела.

1445. В фиброзной оболочке различают:

- a) Conjunctiva et cornea;
- b) Cornea et sclera;
- c) Iris et pupil;
- d) Cornea et iris.

1446. В сосудистой оболочке различают:

- a) Зрачок, радужку и собственно сосудистую оболочку;
- b) Роговицу, радужку и зрачок;
- c) Радужку, ресничное тело и собственно сосудистую оболочку;
- d) Ресничное тело, роговицу и радужку.

1447. В сетчатке выделяют:

- a) Пигментный и мозговой слой;
- b) Зрительную часть и зубчатую линию;
- c) Нейроэпителиальный слой и диск зрительного нерва;
- d) Пигментный и нервный слой.

1448. К преломляющим средам глаза относятся:

- a) Роговица, водянистая влага камер глаза, хрусталик и стекловидное тело;
- b) Склера, водянистая влага, хрусталик;
- c) Склера, водянистая влага, стекловидное тело;
- d) Роговица, водянистая влага, склера.

1449. Отток слезной жидкости происходит в следующей последовательности:

- a) Слезный ручей, озеро, каналцы, мешок и носослезный проток;
- b) Слезное озеро, слезный ручей и носослезный проток;
- c) Слезные каналцы и полость носа;
- d) Конъюнктивальный мешок и полость носа.

1450. В глазном яблоке различают:

- a) Три прямых и три косых мышцы;
- b) Две косые и четыре прямых мышцы;
- c) Две прямых и две косых мышцы;
- d) Одну косую и три прямых мышцы.

1451. Корковый конец зрительного анализатора находится в:

- a) Постцентральной извилине;
- b) Предцентральной извилине и мозолистом теле;
- c) Теменной доле и коре поясной извилины;
- d) Затылочная доля коры по краям шпорной борозды.

1452. Аккомодация кривизны хрусталика для видения на ближнее и дальнее расстояния обеспечивается следующими мышцами:

- a) Ресничной;



Пятигорский медико-фармацевтический институт –
филиал федерального государственного бюджетного образовательного
учреждения высшего образования
«Волгоградский государственный медицинский университет»
Министерства здравоохранения
Российской Федерации

- b) Суживающей зрачок;
- c) Расширяющей и суживающей зрачок;
- d) Косой и прямой.

1453. Переднюю и заднюю камеры глаза заполняют:

- a) Слёзная жидкость;
- b) Водянистая влага;
- c) Перилимфа;
- d) Эндолимфа.

1454. К подкорковым зрительным центрам относятся:

- a) Ядро шатра, передняя и задняя продырявленные пластинки и зрительный тракт;
- b) Верхние холмики крыши среднего мозга, латеральные коленчатые тела и подушка зрительного бугра;
- c) Нижние холмики крыши среднего мозга, медиальные коленчатые тела и перекрест зрительных нервов;
- d) Птичья шпора, мозолистое тело и чечевицеобразное ядро.

1455. При поражении наружных краёв перекрёста зрительных нервов не "видят":

- a) Внутренние половины сетчаток обоих глаз;
- b) Наружные половины сетчаток обоих глаз;
- c) Наружные и внутренние половины сетчаток обоих глаз;
- d) Наружная половина сетчатки правого и внутренняя половина сетчатки левого глаза.

1456. *Canalis nasolacrimalis* открывается:

- a) Под верхней носовой раковиной;
- b) Под средней носовой раковиной;
- c) В нижний носовой ход;
- d) В носоглотку.

1457. Парасимпатическая иннервация мышцы суживающей зрачок осуществляется от:

- a) Двигательного ядра III пары;
- b) Двигательного ядра IV пары;
- c) Двигательного ядра V пары;
- d) От добавочного ядра III пары (Якубовича).

1458. Слёзное озеро находится:

- a) У наружного угла глазной щели;
- b) В носослёзном протоке;
- c) У внутреннего угла глазной щели между краями век и полулунной складкой;
- d) В слёзном мешке.

1459. Приспособление глаз на дальнее и ближнее видение (аккомодация) происходит за счёт работы следующих мышц глаза:

- a) m. rectus lateralis;
- b) m. ciliaris;
- c) m. rectus medialis;
- d) mm. obliquus.

1460. К органу слуха относятся:



Пятигорский медико-фармацевтический институт –
филиал федерального государственного бюджетного образовательного
учреждения высшего образования
«Волгоградский государственный медицинский университет»
Министерства здравоохранения
Российской Федерации

- a) Улитка, ушная раковина и барабанная полость;
- b) Полукружные каналы, слуховые косточки и ушная раковина;
- c) Слуховая труба, слуховые косточки и полукружные каналы;
- d) Преддверие, полукружные каналы и улитка.

1461. К органу равновесия относятся:

- a) Мешочек, маточка и полукружные протоки;
- b) Мешочек, маточка и улитка;
- c) Преддверие, маточка и улитка;
- d) Преддверие и улитка.

1462. К среднему уху относятся:

- a) Костный лабиринт;
- b) Барабанная полость и барабанная перепонка;
- c) Барабанная полость и слуховая труба;
- d) Наружный слуховой проход.

1463. Костный лабиринт состоит из:

- a) Барабанной полости, маточки и мешочка;
- b) Улитки и барабанной полости;
- c) Улитки, маточки и мешочка;
- d) Преддверия, полукружных каналов и улитки.

1464. Барабанное отверстие слуховой трубы открывается в области:

- a) Ротоглотки;
- b) Задней стенки барабанной полости;
- c) Передней стенки барабанной полости;
- d) Надбарабанного кармана.

1465. К перепончатому лабиринту относятся:

- a) Барабанная и преддверная лестницы;
- b) Маточка, мешочек, полукружные каналы и перепончатый лабиринтулитки;
- c) Мешочек и проток улитки;

1466. Следующие мышцы регулируют передачу звуковых колебаний ковальному окну.

- a) Шилоглоточная;
- b) Напрягающая и поднимающая мышцы нёбной занавески;
- c) Стременная и напрягатель барабанной перепонки;
- d) Нёбоглоточная.

1467. Во время глотания просвет слуховой трубы расширяет:

- a) Челюстнотыльная мышца;
- b) Верхний сжиматель глотки;
- c) Нёбоглоточная мышца;
- d) Напрягатель нёбной занавески.

1468. Маточка и мешочек заложены в:

- a) Улитке;
- b) Барабанной полости;
- c) Преддверии костного лабиринта;



Пятигорский медико-фармацевтический институт –
филиал федерального государственного бюджетного образовательного
учреждения высшего образования
«Волгоградский государственный медицинский университет»
Министерства здравоохранения
Российской Федерации

d) Надбарабанном кармане.

1469. Слуховые косточки располагаются в следующем порядке:

- a) Incus, malleus, stapes;
- b) Malleus, incus, stapes;
- c) Stapes, malleus, incus;
- d) Stapes, incus, malleus.

1470. Спиральный (Кортиев) орган заложен в:

- a) Маточке;
- b) Мешочке;
- c) Полукружных протоках;
- d) Улитковом протоке.

1471. 1-й нейрон слухового пути лежит в:

- a) Спинальном узле;
- b) Ушном узле;
- c) Спиральном узле;
- d) Крылонёбном узле.

1472. Барабанная и преддверная лестницы сообщаются через:

- a) Круглое окно;
- b) Слуховую трубу;
- c) Овальное окно;
- d) Просветлённое отверстие (геликотрему).

1473. Водянистая влага из камер глаза оттекает в:

- a) Верхний носовой ход;
- b) Слезное озеро;
- c) Венозный синус;
- d) Слезноносовой проток.

1474. Водянистая влага образуется:

- a) Сетчаткой;
- b) Роговицей;
- c) Хрусталиком;
- d) Ресничными отростками.

1475. Нервные элементы сетчатки образуют цепь из:

- a) Трёх нейронов;
- b) Двух нейронов;
- c) Пяти нейронов;
- d) Четырёх нейронов.

1476. Корковый конец слухового анализатора лежит в:

- a) Верхней лобной извилине;
- b) Верхней височной извилине;
- c) Нижней височной извилине;
- d) Нижней лобной извилине.

1477. Латеральную прямую мышцу глаза иннервирует:

- a) n. trochlearis;



Пятигорский медико-фармацевтический институт –
филиал федерального государственного бюджетного образовательного
учреждения высшего образования
«Волгоградский государственный медицинский университет»
Министерства здравоохранения
Российской Федерации

- b) n. maxilaris;
- c) n. abducens;
- d) n. infroorbitalis.

1478. Вкусовыми нервами у человека являются:

- a) Барабанная струна промежуточного нерва, языкоглоточный и блуждающий нервы;
- b) Подъязычный, отводящий и блоковый нервы;
- c) Отводящий и тройничный;
- d) Подъязычный, добавочный и тройничный.

1479. В полости носа различают следующие области:

- a) regio respiratoria;
- b) regio olfactoria;
- c) regio degustiva;
- d) regio respiratoria et regio olfactoria.

1480. К обонятельной области носа относится слизистая:

- a) Носовой перегородки;
- b) Верхней носовой раковины, верхнего носового хода и прилежащей части носовой перегородки;
- c) Верхнечелюстной пазухи;
- d) Лобной пазухи.

1481. Корковый конец обонятельного анализатора лежит в коре:

- a) Gyrus parahippocampalis;
- b) Insula;
- c) Lobulus parietalis inferior;
- d) Gyrus temporalis superior.

1482. Подкорковые обонятельные центры лежат в:

- a) Обонятельной луковице, задней продырявленной пластинке и ядре шатра;
- b) Сосцевидных телах, переднем ядре таламуса;
- c) Обонятельных нитях, зрительном бугре, латеральных коленчатых телах;
- d) Скорлупе, зрительном бугре и задней продырявленной пластинке.

1483. Глазное яблоко и вспомогательные органы получают кровь из:

- a) a. vertebralis;
- b) a. facialis;
- c) a. maxilaris;
- d) a. ophtalmica.

1484. От полости среднего уха наружный слуховой проход отделяется:

- a) Барабанной перепонкой;
- b) Полукружными каналами;
- c) Улиткой;
- d) Преддверием лабиринта.

1485. Частями наружного слухового прохода являются:

- a) Хрящевая;
- b) Костная;
- c) Хрящевая и костная;



Пятигорский медико-фармацевтический институт –
филиал федерального государственного бюджетного образовательного
учреждения высшего образования
«Волгоградский государственный медицинский университет»
Министерства здравоохранения
Российской Федерации

d) Мышечная.

1486. Фиброзный слой барабанной перепонки отсутствует:

- a) Вверху;
- b) Внизу;
- c) В центральной части перепонки;
- d) Вверху и внизу.

1487. Барабанная полость имеет:

- a) 4 стенки;
- b) 5 стенок;
- c) 6 стенок;
- d) 3 стенки.

1488. Задняя стенка барабанной полости имеет:

- a) Пирамидальное возвышение и вход в барабанную и далее в сосцевидную пещеру;
- b) Верхнее углубление барабанной перепонки;
- c) Внутреннее отверстие слуховой трубы;
- d) Окно улитки.

1489. Костный лабиринт состоит из:

- a) Полукружных каналов, ампул полукружных каналов и улитки;
- b) Преддверия, костной части слуховой трубы и полукружных каналов;
- c) Преддверия, улитки и полукружных каналов;
- d) Преддверия и сосцевидной пещеры.

1490. Улитковый проток имеет:

- a) 4 стенки;
- b) 3 стенки;
- c) 5 стенок;
- d) 2 стенки.

1490. Подкорковый центр слуха лежит в:

- a) Медиальных коленчатых телах и нижних холмиках крыши среднего мозга;
- b) Боковых коленчатых телах и нижних холмиках крыши среднего мозга;
- c) Боковых коленчатых телах и верхних холмиках крыши среднего мозга;
- d) Зрительном бугре и сосцевидных телах.

1491. 2-е нейроны рефлекторной дуги анализатора гравитации лежат в:

- a) Покрышке среднего мозга.
- b) Зрительном бугре.
- c) Верхнем, нижнем, латеральном и медиальном вестибулярных ядрах дна ромбовидной ямки.
- d) Ретикулярной формации.

1492. Движения слуховых косточек регулируются нервом:

- a) Напрягающем барабанную перепонку;
- b) Стремечковым;
- c) Напрягающем барабанную перепонку и стремечковым;
- d) Напрягающем небную занавеску.

1493. От хрящевой части трубы оканчиваются волокна мышцы:

- a) Напрягающей барабанную перепонку;



Пятигорский медико-фармацевтический институт –
филиал федерального государственного бюджетного образовательного
учреждения высшего образования
«Волгоградский государственный медицинский университет»
Министерства здравоохранения
Российской Федерации

- b) Напрягающей нёбную занавеску;
- c) Стремечка (стременной);
- d) Поднимающей нёбную занавеску.

1494. Функция мышц среднего уха состоит в:

- a) Механической передаче звуковых колебаний овальному окну;
- b) защите внутреннего уха от чрезмерных звуковых раздражений;
- c) Аккомодации звукопроводящего аппарата к звукам различной силы и высоты;
- d) Сокращении барабанного отверстия слуховой трубы.

1495. Кпереди от преддверия располагается:

- a) Cochlea;
- b) Canales semicirculares;
- c) Antrum mastoideum;
- d) Ossicula auditus.

1496. Рецепторные окончания анализатора гравитации лежат в:

- a) Кортиевом органе;
- b) спиральном узле;
- c) Мешочке, маточке и полукружных каналах;
- d) Преддверном узле.

1497. Рецепторные окончания анализатора гравитации, принимающие импульсы статического равновесия лежат в:

- a) Ампулах полукружных протоков;
- b) Маточке и мешочке;
- c) Кортиевом органе;
- d) спиральном узле.

1498. Рецепторные окончания анализатора гравитации, принимающие импульсы динамического равновесия лежат в:

- a) Ампулах полукружных протоков;
- b) Маточке и мешочке;
- c) Кортиевом органе;
- d) спиральном узле.

1499. 1-й нейрон рефлекторной дуги анализатора гравитации лежит в:

- a) Ампулах полукружных протоков;
- b) Маточке и мешочке;
- c) спиральном узле;
- d) Вестибулярном узле.

1500. Парасимпатические преганглионарные волокна для мышцы суживающей зрачок лежат в:

- a) Глазничном нерве.
- b) Глазодвигательном нерве.
- c) Корешке глазодвигательного нерва.
- d) коротких ресничных нервах.



**Пятигорский медико-фармацевтический институт –
филиал федерального государственного бюджетного образовательного
учреждения высшего образования
«Волгоградский государственный медицинский университет»
Министерства здравоохранения
Российской Федерации**

Критерии оценки тестирования

Оценка по 100-балльной системе	Оценка по системе «зачтено - не зачтено»	Оценка по 5-балльной системе		Оценка по ECTS
96-100	зачтено	5	отлично	A
91-95	зачтено			B
81-90	зачтено	4	хорошо	C
76-80	зачтено			D
61-75	зачтено	3	удовлетворительно	E
41-60	не зачтено	2	неудовлетворительно	Fx
0-40	не зачтено			F

Методические материалы, определяющие процедуры оценивания

В зависимости от уровня сложности, представлены три вида тестовых заданий. Тестовые задания первого уровня предполагают один правильный вариант ответа. Вопросы второго уровня сложности содержат несколько правильных ответов. Тесты третьего уровня требуют правильной интерпретации тех или иных анатомических структур представленных на иллюстрации.

2. СИТУАЦИОННЫЕ ЗАДАЧИ

ОСТЕОЛОГИЯ

Задача №1

Во время практического занятия по анатомии студент, рассказывая о костях пальцев кисти, употребил термины «проксимальная» и «дистальная» фаланги большого пальца. Объясните значение этих терминов.

Задача №2

Терминологию, усвоенную на кафедре анатомии человека, вы перенесете в свою профессиональную деятельность. При заполнении историй болезни врачи используют такие словосочетания, как «отек в области латеральной лодыжки», «синтопия корней легких в краниально-каудальном направлении» и т.д. Какие три взаимно перпендикулярные плоскости используют в анатомии для определения положения органов и частей тела? Какие термины используют для обозначения анатомических структур по отношению к этим плоскостям?

Задача № 3

Исследование красного костного мозга имеет большое значение в диагностике ряда заболеваний крови (нарушение кроветворения). Костномозговая пункция один из методов прижизненного исследования функциональной способности костного мозга. Назовите механические и биологические функции костного скелета.

Задача № 4

Описательная анатомия рассматривает форму и строение костей у человека, исходя из средней нормы. Однако следует учитывать, что каждая кость и скелет в целом у отдельных людей обладает рядом индивидуальных особенностей, границы их вариантов широки. Укажите факторы, влияющие на индивидуальные особенности формы, размера, рельефа, пропорции костей и костного скелета в целом.

Задача № 5



**Пятигорский медико-фармацевтический институт –
филиал федерального государственного бюджетного образовательного
учреждения высшего образования
«Волгоградский государственный медицинский университет»
Министерства здравоохранения
Российской Федерации**

Кость как орган и костная ткань (вид соединительной ткани) изучается не только анатомией (раздел остеологии), но и такими дисциплинами как физиология, гистология, биология, биохимия и др. Прочность и одновременно упругость кости достигается определенным соотношением органических и неорганических веществ. У детей больше органических веществ (белок оссеин), поэтому кости гибкие и меньше ломаются. У пожилых людей, наоборот, чаще возникают переломы. Объясните распределение компактного и губчатого вещества в зависимости от функциональных особенностей кости.

Задача № 6

Для определения порядкового номера ребра в клинической практике пользуются некоторыми костными ориентирами. На передней поверхности грудной клетки такими ориентирами являются ключица, грудина, реберная дуга, а на задней поверхности грудной клетки – остистые отростки седьмого шейного, всех грудных позвонков, нижний угол лопатки. Определите скелетотопию перечисленных анатомических структур и их клиническое значение.

Задача № 7

В образовании скелета позвоночных различают три стадии развития: соединительнотканную, хрящевую и костную. Хорда (спинная струна) является той осью, вокруг которой развиваются позвонки. Из склеротомов зародыша выселяются клетки мезенхимы и окружают хорду, в результате чего образуются перепончатые позвонки. На пятой неделе внутриутробного развития позвонки становятся хрящевыми. В конце второго месяца внутриутробного развития в хрящевых позвонках появляются точки окостенения, которые в дальнейшем соединяются и образуется единая кость уже в постнатальном онтогенезе (на 3-5-м году жизни ребенка). В результате нарушения процесса развития возникают различные аномалии позвоночного столба. Что такое люмбализация, сакрализация и spina bifida?

Задача № 8

В детском возрасте переломы диафизов костей предплечья происходят по типу «зеленой ветви». При этом наружные слои по выпуклой стороне кости подвергаются перелому, а по вогнутой сохраняют нормальную структуру. Сломанная кость остается покрытой надкостницей, целостность которой сохраняется (поднадкостничные переломы). Также возможны эпифизиолиты и остеоэпифизиолиты – травматические отрывы и смещение эпифизов костей. Назовите особенности строения костей у детей и дайте анатомическое обоснование типичным переломам костей в детском возрасте.

Задача № 9

Для остановки кровотечения при ранении в области кисти применяют приём пальцевого прижатия лучевой артерии к ладьевидной кости в пределах «анатомической табакерки». Назовите два ряда (проксимальный и дистальный) костей запястья. Какая из костей запястья является постоянной сесамовидной костью кисти.

Задача № 10

Анатомия живого человека является важным связующим звеном между клинической анатомией и анатомией человека в секционном зале, стремление понять формы и рельеф живого человеческого тела имеет важное значение не только для врачей, но и спортсменов, художников, скульпторов. В образовании неровностей рельефа человеческого тела принимают участие самые разные анатомические структуры, в том числе костные. Назовите костные анатомические ориентиры на живом человеке в области лопатки.

Задача № 11



**Пятигорский медико-фармацевтический институт –
филиал федерального государственного бюджетного образовательного
учреждения высшего образования
«Волгоградский государственный медицинский университет»
Министерства здравоохранения
Российской Федерации**

На плечевой кости, как на проксимальном, так и на дистальном эпифизах целый ряд анатомических структур имеют огромное клиническое значение. Определите топографию и прикладное значение хирургической шейки плечевой кости, борозд лучевого и локтевого нервов.

Задача № 12

У некоторых млекопитающих (копытные, хищники) ключица находится в рудиментарном состоянии или исчезает совершенно (киты), в связи с этим их передние конечности совершают движения только вокруг одной оси. У человека передняя конечность отличается свободой движения вокруг всех осей и, поэтому, ключица, соединяя с грудиной лопатку, регулирует ее движение. Назовите части верхней конечности, какой части верхней конечности принадлежит ключица.

Задача № 13

При описании патологических процессов в области пальцев кисти в клинической практике могут быть использованы латинские названия пальцев или их порядковые номера. В международной анатомической терминологии согласно латинскому названию пальцев даны названия мышц, действующих на них. Дайте название и определите порядковый номер каждого пальца кисти по международной анатомической терминологии.

Задача № 14

В клинической практике решающее значение в диагностике заболеваний крови и вторичных поражений костной ткани играет трепанобиопсия – биопсия участка костного мозга путем прокола крыла подвздошной кости с помощью специальной иглы. Трепан вводят через пластинку компактного вещества в области верхней передней или верхней задней подвздошных остей. Назовите ости крыла подвздошной кости. Дайте анатомическое обоснование трепанобиопсии подвздошной кости при заболеваниях крови.

Задача № 15

Таз у человека в связи с прямохождением приобрел опорную функцию для нижних конечностей и, в результате этого, потребовалось соединение трех костей пояса нижней конечности в единую тазовую кость. Назовите кости пояса нижней конечности. В каком возрасте происходит их полное сращение?

Задача № 16

На бедренной и большеберцовой костях существует ряд костных выступов (апофизов) имеющих клиническое значение. Определите топографию и клиническое значение большого вертела бедренной кости, большеберцовой бугристости, переднего края большеберцовой кости и медиальной лодыжки.

Задача № 17

В травматологическое отделение доставлен молодой мужчина, который предъявляет жалобы на боли в пяточной области. Из анамнеза выяснено, что несколько часов назад, пациент прыгнул с высоты двух метров на выпрямленные нижние конечности. На рентгенограмме костей стопы в боковой проекции определяется перелом пяточной кости. Назовите кости, составляющие проксимальный и дистальный ряд предплюсны, и определите топографию пяточной кости.

Задача № 18

В проксимальном отделе стопы располагается пазуха предплюсны, которая заполнена таранно-пяточной связкой и жировой клетчаткой, а также опора таранной кости, под которой проходит сухожилие длинного сгибателя большого пальца стопы. Определите топографию этих анатомических структур.



**Пятигорский медико-фармацевтический институт –
филиал федерального государственного бюджетного образовательного
учреждения высшего образования
«Волгоградский государственный медицинский университет»
Министерства здравоохранения
Российской Федерации**

Задача № 19

В анатомическом музее кафедры анатомии человека с курсом оперативной хирургии и топографической анатомии ХМГМА один из студентов 1 курса во время самоподготовки к практическим занятиям обнаружил череп, у которого поперечный шов отделял верхнюю часть чешуи затылочной кости, у другого сохранились небольшие участки такого же шва. Какой анатомический вариант обнаружил студент, как он называется в анатомической литературе.

Задача № 20

Во время кулачных боев на Руси были запрещены удары в височную область. Дайте анатомическое обоснование чрезвычайной травмоопасности в этой области, учитывая особенности строения височной кости.

Задача № 21

При воспалении барабанной полости (полости среднего уха) гной может распространиться на ячейки сосцевидного отростка с развитием мастоидита. Назовите типы строения сосцевидного отростка.

Задача № 22

Одним из опасных переломов черепа считается перелом пирамиды височной кости, что обусловлено расположением в ее составе среднего и внутреннего уха, а также большого количества каналов, заполненных сосудами и нервами. Назовите каналы и каналы височной кости и их содержимое.

Задача № 23

В клинической практике для диагностики заболеваний гипофиза очень важно знание размеров и формы турецкого седла. С этой целью на рентгеновских снимках измеряют сагиттальный и вертикальный размеры гипофизарной ямки и оценивают её форму, которая коррелирует с формой черепа (долихо-, брахи-, мезокранной). Назовите анатомические структуры, ограничивающие гипофизарную ямку. Перечислите поверхности тела клиновидной кости.

Задача № 24

При первом осмотре в родовом зале новорожденному диагностирована сочетанная патология «волчья пасть» и «заячья губа». Дайте анатомическое обоснование механизму формирования данных аномалий развития.

Задача № 25

В отделение челюстно-лицевой хирургии поступил больной, у которого из альвеолы удаленного зуба верхней челюсти выделяется кровь с пузырьками воздуха. Во время выдоха через нос, зажатый пальцами, воздух со свистом выходит из зубной альвеолы. Какое анатомическое образование повреждено? Дайте топографо-анатомическое обоснование данному осложнению?

Задача № 26

Во многих анатомических руководствах подъязычную кость относят к костям лицевого отдела черепа, хотя с костями этого отдела черепа она не связана, располагается в области шеи и фиксирована только мышцами. Объясните этот факт с позиций онтогенеза лицевого отдела черепа.

Задача № 27

Становление человека разумного как вида привело к перестройке лицевого отдела черепа. Возникновение и применение орудий труда не создавало необходимости в грубой переработке пищи зубами, вследствие чего жевательные мышцы стали слабее развиты, а костные выступы к которым они фиксировались – менее выступающими. Уменьшилась масса и размеры нижней челюсти, что потребовалось для осуществления



**Пятигорский медико-фармацевтический институт –
филиал федерального государственного бюджетного образовательного
учреждения высшего образования
«Волгоградский государственный медицинский университет»
Министерства здравоохранения
Российской Федерации**

членораздельной речи. В процессе постнатального онтогенеза человека происходят постоянные изменения в строении нижней челюсти, что обусловлено функциональным состоянием жевательных мышц, наличием или отсутствием зубов. Охарактеризуйте возрастные особенности строения нижней челюсти.

Задача № 28

Заполнение воздухом верхнечелюстной пазухи происходит через ее расщелину. Назовите поверхности и отростки верхней челюсти. На какой поверхности верхней челюсти расположена расщелина?

Задача № 29

При переломе тела нижней челюсти происходит повреждение нижнего альвеолярного нерва, при котором наблюдается нарушение чувствительности кожи подбородка и нижней губы, слизистой оболочки десны и зубов. Назовите костный канал, который проходит через тело нижней челюсти и его отверстия.

Задача № 30

Пневматизация костей уменьшает массу черепа человека при сохранении его прочности. Назовите семь костей черепа, которые имеют внутри полости, заполненные воздухом и постоянно сообщающиеся с полостью носа.

Задача № 31

В травматологическое отделение доставлен пострадавший мужчина 35 лет, который получил удар тупым предметом в области мозгового отдела головы. Выставлен диагноз сотрясение головного мозга. При рентгенологическом исследовании обнаружен перелом внутренней пластинки компактного вещества теменной кости черепа. Дайте анатомическое обоснование особенностям строения костей свода черепа (крыши).

Задача № 32

Для оперативного доступа к мозгу и его оболочкам хирурги осуществляют вскрытие полости черепа (трепанацию). Как определять глубину погружения фрезы по цвету опилок во время операции, учитывая строение плоских костей свода черепа.

Задача № 33

В клинической практике большой интерес представляют сообщения глазницы с соседними областями, поскольку по этим путям возможно распространение патологических процессов из глазницы и обратно. Назовите стенки глазницы, а также сообщения (и их содержимое) глазницы с соседними областями.

Задача № 34

Глазница сообщается с крыловидно-небной и подвисочной ямками, а также полостью черепа. В связи с этим кровоизлияния при переломах основания черепа распространяются в глазницу. Кроме того, стенки глазницы граничат с околоносовыми пазухами, поэтому гнойное воспаление пазух может осложниться воспалением содержимого глазницы. Назовите отверстия и их содержимое через которые глазница сообщается с крыловидно-небной и подвисочной ямками, а также со средней черепной ямкой. Какие околоносовые пазухи граничат с верхней, медиальной и нижней стенками глазниц?

Задача № 35

Больной поступил в оториноларингологическое отделение (ЛОР – отделение) в тяжелом состоянии с высокой температурой. При осмотре был поставлен диагноз – острый этмоидит. Несмотря на проводимое лечение через несколько дней развилось гнойное воспаление глазницы справа. Дайте анатомическое обоснование пути распространения гноя в полость глазницы.



**Пятигорский медико-фармацевтический институт –
филиал федерального государственного бюджетного образовательного
учреждения высшего образования
«Волгоградский государственный медицинский университет»
Министерства здравоохранения
Российской Федерации**

АРТРОСИНДЕСМОЛОГИЯ

Задача № 36

В филогенезе череп, как и остальной скелет, проходит перепончатую (соединительнотканную), хрящевую и костную стадии развития. Однако в онтогенезе формирование костей лицевого и мозгового черепа имеют отличия. Какие стадии в развитии проходят кости лицевого и мозгового (крыша и основание) черепа. Назовите основные виды соединений костей черепа соответственно их классификации. Определите границы лицевого и мозгового черепа, свода и основания.

Задача № 37

Череп новорожденного имеет ряд существенных отличий по сравнению с черепом взрослого, которые необходимо учитывать в клинической практике. Кости основания черепа разделены прослойками хряща, швы не сформированы, в промежутках между костями свода в определенных местах имеются расширения – роднички, выполненные соединительной тканью. Благодаря этому кости свода черепа могут смещаться, что имеет важное значение при родах. Определите топографию родничков новорожденного.

Задача № 38

Позвоночник человека имеет изгибы, которые отличают его от позвоночника других животных и связаны с вертикальным положением тела и прямохождением. Функциональное значение изгибов очень велико. Изгибы позвоночного столба играют роль рессоры, буфера; благодаря им удары, толчки и сотрясения, передающиеся позвоночнику при различных видах движений (ходьба, бег, прыжки, падение и др.), ослабляются и не достигают черепа и, главное, мозга. Назовите физиологические изгибы позвоночного столба и время их формирования; определите их топографию. Какие патологические изгибы позвоночного столба вы знаете, с чем связано их образование.

Задача № 39

У практически здоровых людей позвоночный столб, хотя и является опорой тела, весьма гибок и обладает большой подвижностью. Этому способствуют упругие межпозвоночные диски, строение позвонков и их суставных отростков, связочного аппарата, а также большое число соединений, движения в которых на протяжении всего позвоночного столба как бы суммируются. Назовите все виды соединений по классификации на примере соединений позвоночного столба.

Задача № 40

При некоторых заболеваниях, в частности болезни Бехтерева, имеет место значительная деформация позвонков и их соединений. Они становятся малоподвижными, а иногда даже полностью утрачивают способность выполнения каких либо движений. При таком заболевании позвоночный столб оказывается спаянным в один костный блок, больной не в состоянии поворачивать голову, наклоняться и даже самостоятельно передвигается. Вокруг каких осей осуществляются движения позвоночного столба здорового человека?

Задача № 41

Люмбальная пункция, которая проводится в области поясничного отдела позвоночного столба, предназначена для извлечения спинномозговой жидкости или введения лекарственных препаратов. Спинной мозг, расположенный в позвоночном канале, заканчивается на уровне второго поясничного позвонка, поэтому люмбальную пункцию у взрослых осуществляют между остистыми отростками III-IV или IV-V поясничных позвонков. Назовите внешний ориентир, который используют для определения уровня расположения остистых отростков.

Задача № 42



**Пятигорский медико-фармацевтический институт –
филиал федерального государственного бюджетного образовательного
учреждения высшего образования
«Волгоградский государственный медицинский университет»
Министерства здравоохранения
Российской Федерации**

При проведении спинномозговой (люмбальной) анестезии пункционная игла проходит между остистыми отростками позвонков в строго сагиттальной плоскости до эпидурального пространства (между надкостницей позвоночного канала и твердой оболочкой спинного мозга). Назовите последовательно связки, которые проходят игла во время проведения спинномозговой пункции.

Задача № 43

Для точной клинической диагностики различных патологических процессов в органах грудной полости необходимо знать их проекцию на грудную клетку, а также некоторые внешние ориентиры грудной клетки, позволяющие правильно локализовать эти процессы. С этой целью в клинической практике используют проекционные ориентировочные линии на грудной клетке. Назовите и продемонстрируйте эти линии на скелете и натурщике.

Задача № 44

Конституциональные формы грудной клетки находятся в соответствии с формой и положением органов грудной полости. Поэтому индивидуальные различия формы грудной клетки нужно учитывать врачу общей практики при обследовании больных (определение границ органов), правильной оценке рентгенограмм, компьютерных томограмм, трактовке результатов ультразвукового исследования (УЗИ). Торакальные хирурги учитывают форму и размеры грудной клетки при выборе оперативных доступов. Назовите формы грудной клетки в зависимости от типа телосложения.

Задача № 45

На картинах известных голландских, фламандских, немецких и датских художников XV-XVI веков часто встречаются изображения детей с типичными признаками рахита (нависающие надбровные дуги, сглаженный затылок, распластаный живот, искривленные конечности и т.д.). Рахитические изменения костной системы, связанные с нарушениями обмена кальция вследствие недостатка витамина D, были впервые описаны во II веке до н.э. Сораном Эфесским и Галеном, тогда же появились и первые описания деформации грудной клетки свойственные для этого заболевания. Как называется патологическая форма грудной клетки характерная для этой патологии? Назовите известные вам патологические формы грудной клетки.

Задача № 46

На прием к врачу-травматологу обратился молодой мужчина, который предъявляет жалобы на боли в плечевом суставе. При осмотре: пациент держит руку прижатой к туловищу, в области плечевого сустава определяется деформация. Из анамнеза выяснено, что пациент во время тренировки получил прямой удар в область плечевого сустава мячом. После проведенного рентгенологического исследования выставлен диагноз – вывих плечевого сустава. Объясните с анатомической точки зрения, почему плечевой сустав в большей степени, чем все остальные суставы верхней конечности подвержен вывихам.

Задача № 47

При осмотре грудного ребенка обнаружено сращение третьего и четвертого пальцев кисти. На рентгенограмме кисти выявлено полное сращение фаланг этих пальцев. Назовите данную аномалию развития верхней конечности.

Задача № 48

При изучении рентгеновского снимка кисти ребенка семи месяцев, студент первого курса не смог визуализировать практически все кости запястья, за исключением крючковидной и головчатой костей. Можно ли считать данный факт вариантом возрастной нормы?

Задача № 49



**Пятигорский медико-фармацевтический институт –
филиал федерального государственного бюджетного образовательного
учреждения высшего образования
«Волгоградский государственный медицинский университет»
Министерства здравоохранения
Российской Федерации**

В процессе эволюции кисть человека приспособилась к трудовой деятельности: большой палец переместился на ладонную поверхность и расположился под прямым углом к костям запястья; форма запястно-пястного сустава большого пальца позволяет противопоставлять его другим пальцам и, поэтому, первый и второй пальцы дают возможность не только схватить предметы, но и обхватить их, прочно удерживая. Дайте анатомо-функциональную характеристику запястно-пястного сустава большого пальца и объясните его отличия от запястно-пястных суставов II–V пальцев.

Задача № 50

Переломы костей предплечья усложняются в связи с многочисленными разнообразными соединениями их проксимальных и дистальных эпифизов, а также диафизов. Назовите виды соединений лучевой и локтевой костей.

Задача № 51

У человека утрачена локомоторная функция верхней конечности, она стала хватательным органом. Большая подвижность конечности была достигнута редукцией коракоида с фиксацией его к лопатке в виде клювовидного отростка и обособлением ключицы, соединенной с лопаткой и грудиной. Дайте анатомо-функциональную характеристику грудинно-ключичного и ключично-акромиального суставов.

Задача № 52

В связи с передвижением человека при опоре на нижние конечности таз испытывает значительную физическую нагрузку. При этом на таз, образованный тазовыми костями, крестцом, копчиком и их соединениями, передается нисходящая нагрузка по позвоночному столбу. Соединение обеих тазовых костей должно обеспечивать сочетание высокой прочности и некоторой подвижности. Назовите все виды соединений костей таза.

Задача № 53

Таз представляет собой костное кольцо, являющееся вместилищем для многих внутренних органов. У таза выделяют два отдела – большой и малый таз. Большой таз, имеющий с боков и сзади костные стенки, является нижней частью полости живота. В клинической практике под тазом обычно подразумевают только малый таз. Назовите линию, отделяющую большой и малый таз. Что такое верхняя и нижняя апертура полости малого таза.

Задача № 54

Форма и размеры таза зависят от возраста и пола. У новорожденного таз имеет форму воронки (сдавлен с боков, крылья подвздошных костей располагаются почти вертикально). До начала полового созревания таз сохраняет форму высокой воронки, с 12-14-летнего возраста начинают формироваться половые особенности таза, полностью выраженные у людей в возрасте 20-25 лет. Женский таз по сравнению с мужским имеет ряд анатомических особенностей. Дайте половые различия таза.

Задача № 55

В акушерской практике, помимо опроса и общепринятых клинических методов исследования, применяют специальные методы исследования таза путём осмотра, ощупывания и измерения его размеров. Для прогнозирования родового процесса особенно важно знать размеры таза женщины. Измерение таза производят тазомером. Назовите размеры малого и большого таза женщин, имеющие важное практическое значение.

Задача № 56



**Пятигорский медико-фармацевтический институт –
филиал федерального государственного бюджетного образовательного
учреждения высшего образования
«Волгоградский государственный медицинский университет»
Министерства здравоохранения
Российской Федерации**

Женщине 25 лет на акушерском приеме после определения размеров таза выставили диагноз – анатомически узкий таз второй степени сужения. Дайте определение «анатомически узкий таз» и «клинически узкий таз».

Задача № 57

К врачу-травматологу обратилась больная 50 лет с жалобами на утомляемость, сильные боли и отечность стоп. В анамнезе – перегрузки, связанные с длительным пребыванием на ногах (профессия повар), а также наследственная предрасположенность (слабость мышечно-связочного аппарата, дисплазия стопы). На основании осмотра стоп выставлен диагноз – продольно-поперечное плоскостопие. Плоскостопие – деформация стопы, характеризующаяся понижением ее сводов. Какие своды стопы вы знаете, их функциональное назначение.

Задача № 58

При осмотре семимесячного ребенка врач-педиатр обратила внимание на ограничение отведения согнутого тазобедренного сустава слева, асимметрию паховых и ягодичных складок. Заподозрив врожденный вывих бедра, врач направила ребенка на рентгенографическое исследование. На рентгенограмме тазобедренного сустава слева определяется отсутствие «фигуры полумесяца», прерывистость линии Шейтона, большой вертел бедренной кости расположен выше линии Розера-Нелатона. Дайте объяснение рентгенологическим изменениям. О чем они свидетельствуют?

Задача № 59

У больного после травмы коленного сустава появилась подвижность голени «вперед-назад» относительно мыщелков бедренной кости. О нарушении целостности каких анатомических образований это может свидетельствовать?

Задача № 60

Во время профессионального отбора в хореографическое училище учитывается морфологический тип стопы. Какую форму должна иметь стопа, учитывая, что во время танца на пуантах ось нагрузки проходит через I, II и III плюсневые кости? Какие типы стопы вы знаете, их практическое значение.

МИОЛОГИЯ

Задача № 61

Мышцы присоединяются к костям либо сухожилиями в виде тяжей, либо короткими сухожильными пучками. Тяга сухожилия на кость вызывает изменение ее рельефа, появление апофизов (отростков, бугорков, гребней и др.). Одним из способов прикрепления мышц является апоневроз. Что такое апоневроз? Какие апоневрозы вы знаете?

Задача № 62

При осмотре поясницы определяется отчетливо выраженный поясничный ромб или ромб Михаэлиса. Определение конфигурации ромба, его вертикального размера (11см) и поперечного размера (11см), имеет значение в медицинской практике. Например, для определения степени выраженности сколиоза, а также в акушерской практике при оценке формы женского таза. Назовите границы поясничного ромба Михаэлиса.

Задача № 63

В поликлинику на прием к хирургу обратилась женщина 40 лет с жалобами на ноющие боли и наличие опухолевидного образования в левой поясничной области. Заболела несколько месяцев назад. При осмотре в левой поясничной области в промежутке между XII ребром и мышцей, выпрямляющей позвоночник, определяется опухолевидное



**Пятигорский медико-фармацевтический институт –
филиал федерального государственного бюджетного образовательного
учреждения высшего образования
«Волгоградский государственный медицинский университет»
Министерства здравоохранения
Российской Федерации**

образование. Дайте анатомическое обоснование локализации опухолевидного образования именно в этом месте.

Задача № 64

Задняя стенка живота (поясница) образуется поясничным отделом позвоночного столба и примыкающими к нему мышцами спины. В латеральном отделе поясницы имеются слабые места – два участка, в пределах которых могут образовываться поясничные грыжи, прорываться гнойники из забрюшинного пространства. Это поясничный треугольник Пти (Petit) и поясничный четырехугольник Грюнфельта-Лесгафта. Назовите границы этих анатомических образований.

Задача № 65

Кончиком пальца, введенного через расширенное поверхностное кольцо пахового канала, определяется пульсация нижней надчревной артерии. При прямой паховой грыже пульсация этой артерии определяется латерально от шейки грыжевого мешка. При косой паховой грыже артерия нащупывается медиально от шейки грыжевого мешка. Какие складки и ямки на внутренней поверхности передней брюшной стенки вы знаете. Дайте топографоанатомическое обоснование различной локализации пульсации нижней надчревной артерии при паховых грыжах.

Задача № 66

В результате профилактического осмотра у пациента обнаружен паховый промежуток треугольной формы. Что такое паховый промежуток? Какие формы пахового промежутка выделяют и их прогностическое значение.

Задача № 67

Диафрагмальные грыжи представляют собой перемещение органов брюшной полости в грудную через дефект или слабые места диафрагмы. Истинные грыжи слабых мест диафрагмы возникают, как правило, вследствие врожденных больших размеров щелей между анатомическими отделами диафрагмы и повышения внутрибрюшного давления. Назовите щелевидные промежутки между мышечными частями диафрагмы, которые являются ее слабыми участками и могут служить местами выхода диафрагмальных грыж.

Задача № 68

В хирургическое отделение поступил больной 14 лет с паховой грыжей. При осмотре отмечалось опухолевидное образование в левой паховой области, увеличение левой половины мошонки. Во время оперативного вмешательства был окончательно выставлен диагноз «врожденная косая паховая грыжа». Почему врожденная паховая грыжа является косой? Через какие анатомические структуры выходит прямая и косая паховые грыжи?

Задача № 69

Особое значение для появления наружных грыж живота имеют каналы брюшной стенки. Паховый канал среди других слабых мест передней брюшной стенки является местом наименьшего сопротивления. Характерным для канала является его постоянство, наличие внутри канала сравнительно крупных анатомических образований (семенной канатик или круглая связка матки), это анатомически предуготовленная щель для образования грыжи. Когда образуется паховый канал. Назовите стенки, отверстия и содержимое пахового канала у мужчин и женщин.

Задача № 70

При препаровке белой линии живота у тучных кадаверов можно найти жировые выпячивания в виде округлой формы жировичков, что следует расценивать, как определенную предрасположенность к грыже белой линии живота. Такой жировичок «вытягивает» за собой брюшину, а по мере расширения щели сюда устремляется сальник или кишка. Наиболее часто встречаются грыжи верхнего отдела белой линии. Что такое



**Пятигорский медико-фармацевтический институт –
филиал федерального государственного бюджетного образовательного
учреждения высшего образования
«Волгоградский государственный медицинский университет»
Министерства здравоохранения
Российской Федерации**

белая линия живота? Дайте анатомическое обоснование формирования слабых мест в верхних отделах белой линии живота.

Задача № 71

На прием к врачу-педиатру обратилась молодая мама с годовалым ребенком, предъявляющая жалобы на появление у него опухолевидного образования в области пупка. Ребенку диагностирована пупочная грыжа. Дайте анатомическое обоснование появлению пупочной грыжи.

Задача № 72

Влагалища сухожилий разгибателей пальцев кисти нередко поражаются воспалительными процессами. Воспалительный процесс в этих случаях сопровождается выпотом в полость синовиальных влагалищ. Определенная локализация и форма припухлости служит дифференциальным признаком для отличия поражения синовиальных влагалищ от различных флегмон, локализующихся в тыльном клетчаточном пространстве. Назовите шесть костно – фиброзных каналов, в которых располагаются синовиальные влагалища разгибателей.

Задача № 73

Гнойное расплавление лимфатических узлов привело к распространению затека из подмышечной полости в область лопатки, в дельтовидную область. Известно, что распространение гноя происходит по сосудам и нервам через отверстия на задней стенке подмышечной полости. Назовите эти отверстия и мышцы, которые участвуют в их образовании.

Задача № 74

К хирургу поликлиники обратился больной с жалобами на болезненную припухлость в дельтовидной области. При осмотре пальпируется плотный отек в области ключичной части дельтовидной мышцы. Дайте анатомическое обоснование наблюдаемой клинической картины с учетом особенностей строения фасции дельтовидной мышцы.

Задача № 75

На прием к травматологу обратился больной 30 лет, который предъявляет жалобы на болезненность в области плечевого сустава, усиливающуюся при сгибании в локтевом суставе. При пальпации выявлена болезненность в области межбугорковой борозды плечевой кости. Дайте анатомическое обоснование вероятности локализации воспалительного процесса в данном клиническом случае.

Задача № 76

Для вскрытия и дренирования флегмоны переднего фасциального ложа предплечья хирург произвел два продольных разреза вне проекции сосудисто-нервных пучков, расположенных в медиальной и латеральной борозде предплечья. Назовите фасциальные ложа предплечья. Определите границы межмышечных борозд на предплечье.

Задача № 77

Больному с раной на предплечье с целью временной остановки кровотечения наложен жгут в средней трети плеча. Через несколько минут появились боли на месте жгута, которые стали нарастать. Позднее, когда больной был доставлен в травматологическое отделение, кисть повисла. Диагностировано сдавление лучевого нерва и вследствие этого выпадение функций мышц. Выпадение функций (паралич) каких мышц верхней конечности произошло в этом случае? Назовите стенки канала в котором проходит лучевой нерв на плече.

Задача № 78



**Пятигорский медико-фармацевтический институт –
филиал федерального государственного бюджетного образовательного
учреждения высшего образования
«Волгоградский государственный медицинский университет»
Министерства здравоохранения
Российской Федерации**

Одним из осложнений острого гнойного тендовагинита (воспаление синовиального влагалища сухожилия) является некроз сухожилий сгибателей пальцев. Объясните подобное осложнение особенностями строения синовиального влагалища сухожилий.

Задача № 79

Особенности строения синовиальных влагалищ пальцев анатомически определяют неодинаковое течение воспалительных процессов пальцев кисти. Гнойно-воспалительный процесс в области второго или пятого пальцев более опасен осложнениями. Дайте анатомическое обоснование.

Задача № 80

У больного острый тендовагинит (воспаление синовиального влагалища) I-го пальца, осложнившийся U-образной (перекрестной) флегмоной с распространением гноя в пространство Пирогова-Парона (пространство между 3 и 4 слоем мышц-сгибателей предплечья). Дайте анатомическое обоснование развития такой флегмоны. Назовите мышцы, ограничивающие клетчаточное пространство Пирогова-Парона на предплечье.

Задача № 81

Бедренный канал в норме не существует, он образуется при развитии бедренной грыжи. Предпосылкой для образования бедренной грыжи является проникновение через медиальный отдел сосудистой лакуны (бедренное кольцо) предбрюшинной липомы (жировик), которая тянет за собой париетальную брюшину с содержимым (грыжа). Таким образом, формируется бедренный канал, ведущий из полости живота на переднюю поверхность бедра. Назовите два отверстия и три стенки бедренного канала. Объясните, почему бедренные грыжи бывают чаще у женщин.

Задача № 82

Приводящий канал (бедренно - подколенный или Гунтеров канал) может служить местом перехода гнойных процессов с передней на заднюю область бедра, подколенную ямку и обратно. Чаще всего этому способствует клетчатка, окружающая сосуды, проходящие в этом канале (бедренная артерия и вена). Назовите три стенки и три отверстия проводящего канала.

Задача № 83

У больного диагностирована флегмона подколенной ямки, распространяющаяся на соседние области. Опишите наиболее вероятные пути распространения гнойных затеков на основе знания сообщений подколенной ямки с клетчаточными щелями и фасциальными ложами бедра и голени.

Задача № 84

На прием к хирургу обратилась женщина 35 лет с жалобами на болезненность кожи медиальной поверхности бедра до коленного сустава. С большим трудом был выставлен диагноз запирательной грыжи, поскольку на бедре не наблюдалось никаких выпячиваний, характерных для грыжи. Дайте анатомическое обоснование отсутствию выпячивания. Почему запирательные грыжи чаще наблюдаются у женщин? Чем образован запирательный канал?

Задача № 85

При изолированном повреждении большеберцового нерва утрачивается ахиллов рефлекс, стопа разогнута («пяточная стопа»), раненый не может ходить и стоять на носках. При повреждении малоберцового нерва в клинической картине наблюдается отвисание стопы («конская стопа»), раненый не может становиться и ходить на пятках. Паралич каких мышц голени наступает в первом и втором клиническом наблюдении.

Задача № 86



**Пятигорский медико-фармацевтический институт –
филиал федерального государственного бюджетного образовательного
учреждения высшего образования
«Волгоградский государственный медицинский университет»
Министерства здравоохранения
Российской Федерации**

У больного с хроническим туберкулезным процессом в поясничных позвонках через некоторое время появилась припухлость на бедре в области малого вертела. Какое осложнение можно предположить, как оно связано с началом и прикреплением внутренней группы мышц таза.

Задача № 87

В больницу доставлен пострадавший после автомобильной аварии, у которого в теменной области вследствие отслойки мягких тканей образовалась обширная скальпированная рана. Что такое скальпированная рана. Какие анатомические особенности покровов головы приводят к образованию скальпированных ран?

Задача № 88

У больного после переохлаждения развился паралич мимических мышц левой половины лица со следующими симптомами на стороне поражения: сглаживание лобных складок, расширение глазной щели, обвисание щеки, опущение угла рта, невозможность плотного смыкания губ. Паралич (выпадение функций) каких мимических мышц обусловил появление каждого из перечисленных симптомов?

Задача № 89

В области шеи мышцы перекрещиваются друг с другом в различных направлениях, образуя треугольники, каждый из которых может служить в качестве ориентира для определения нужных анатомических структур (гортань, трахея, пищевод, щитовидная железа, крупные сосуды и нервы) во время обследования больного, при выборе хирургического доступа во время оперативных вмешательств на шее. Назовите треугольники в передней области шеи.

Задача № 90

В клинической практике у больных с желчекаменной болезнью определяют френикус – симптом (симптом Мюсси), который проявляется болезненностью при пальпации в малой надключичной ямке справа. Определите топографию малой надключичной ямки. Какой треугольник на шее является большой надключичной ямкой.

Задача № 91

С целью остановки кровотечения при повреждении языка, либо как предварительный этап для его удаления при опухоли, производят обнажение и перевязку язычной артерии. Где производят эту манипуляцию? Что является ориентиром для обнажения язычной артерии на шее?

Задача № 92

Фасции на шее хорошо развиты, имеют довольно сложное строение, многочисленные отроги и перегородки, мышечные вместилища и, поэтому, в различных руководствах освещаются по-разному. Согласно международной анатомической номенклатуре (PNA) на шее различают одну фасцию, которая расщепляется на четыре пластинки (листка). Клинические анатомы чаще используют классификацию фасций по В.Н. Шевкуненко, которая основана на их происхождении. Назовите четыре пластинки фасции шеи по международной анатомической номенклатуре (PNA) и пять фасций шеи по В.Н. Шевкуненко.

Задача № 93

Во время оперативного доступа в сонном треугольнике, с целью перевязки наружной сонной артерии для ориентировки в трехмерном пространстве важно знать топографию фасций шеи. Какие фасции шеи по В.Н. Шевкуненко расположены в пределах сонного треугольника? Какая фасция шеи отсутствует?

Задача № 94



**Пятигорский медико-фармацевтический институт –
филиал федерального государственного бюджетного образовательного
учреждения высшего образования
«Волгоградский государственный медицинский университет»
Министерства здравоохранения
Российской Федерации**

Знание треугольников шеи имеет очень важное прикладное значение, особенно при оперативных вмешательствах. В сонном треугольнике производится вынужденная перевязка всех трех сонных артерий при их ранении. В лопаточно-трахеальном (мышечном) треугольнике проводят резекцию щитовидной железы частичное или полное удаление гортани, трахеотомию или коникотомию и др. Определите анатомические границы сонного и лопаточно-трахеального треугольников.

Задача № 95

Между пластинками шейной фасции, а также между ними и органами шеи имеются клетчаточные пространства, заполненные небольшим количеством рыхлой соединительной ткани. Знание этих пространств имеет важное клиническое значение для понимания путей распространения воспалительных процессов, локализующихся в области шеи. Замкнутые клетчаточные пространства ограничивают, а незамкнутые - способствуют распространению гнойных процессов в соседние области. Назовите замкнутые и незамкнутые клетчаточные пространства области шеи.

СПЛАНХНОЛОГИЯ

Задача № 96

У больного возник приступ эпилепсии, для оказания помощи возникла необходимость для предотвращения западения языка и устранения асфиксии (удушья) проникнуть в собственно полость рта. Дайте анатомическое обоснование возможности проникновения в собственно ротовую полость при сжатых челюстях больного.

Задача № 97

На прием к врачу терапевту обратился больной с жалобами со стороны желудочно-кишечного тракта, повышение температуры. При осмотре: язык обложен (виден налет на спинке языка). Дайте анатомо-физиологическое обоснование появлению данного симптома при патологии.

Задача № 98

Камни протоков слюнных желез удаляют, как правило, через внутриротовые разрезы слизистой оболочки. Наиболее часто камни обнаруживают в протоке поднижнечелюстной слюнной железы. Где открывается проток этой железы в полости рта?

Задача № 99

При воспалении трубных миндалин снижается острота слуха, а гипертрофия (чрезмерное увеличение объема органа) этих миндалин может привести к стойкой тугоухости. Дайте анатомо-физиологическое обоснование этому симптому.

Задача № 100

Почему во время акта глотания при смене атмосферного давления (полет на самолете, подъем в горы и др.) открывается просвет слуховой трубы и нормализуется звукопроводимость?

Задача № 101

Мужчина 43 лет жалуется на зубную боль. Во время осмотра полости рта стоматолог называет медицинской сестре данные клинической формулы зубов: 16-й – кариес, 32-ой – коронка, 45-ой – пульпит. Определите топографию этих зубов в зубном ряду, охарактеризуйте их форму и дайте функциональную характеристику.

Задача № 102

В детскую поликлинику обратилась женщина с трехлетним ребенком, у которого в течение двух дней наблюдается высокая температура тела и боли в горле. При осмотре ротовой полости определяется гнойный налет на небной миндалине. Врачом педиатром



**Пятигорский медико-фармацевтический институт –
филиал федерального государственного бюджетного образовательного
учреждения высшего образования
«Волгоградский государственный медицинский университет»
Министерства здравоохранения
Российской Федерации**

выставлен диагноз острый гнойный тонзиллит. Определите топографию небной миндалины. Назовите миндалины, входящие в состав глоточного лимфоидного кольца Пирогова-Вальдейера и определите их функцию.

Задача № 103

Во время осмотра больного с симптомами острого респираторного заболевания (ОРЗ), врач терапевт написал в амбулаторной карте «зев гиперемирован». Почему данное определение неверно с позиции анатомии. Что такое зев?

Задача № 104

Затруднение акта глотания (дисфагия) или полная его невозможность (афагия) могут быть симптомами воспалительных и онкологических заболеваний полости рта, глотки, пищевода. Дисфагия, связанная с ощущением несуществующего комка в горле, наблюдается при различных заболеваниях нервной и сердечно-сосудистой систем. Назовите фазы акта глотания и объясните его механизм.

Задача № 105

При повреждении подъязычного нерва нарушается функция мышц языка, что приводит к различным нарушениям речи (дизартрии), затрудняется акт глотания. Перечислите мышцы языка и дайте их функциональную характеристику.

Задача № 106

Для правильной интерпретации полученных данных рентгеновского исследования пищевода с контрастной бариевой взвесью ($BaSO_4$) необходимо знать синтопию органа и топографию его анатомических и физиологических сужений. Перечислите анатомические и физиологические сужения пищевода и назовите их скелетотопию. В чем отличие анатомических и физиологических сужений.

Задача № 107

Существуют современные виды эзофагопластики (замена пищевода другими полыми органами желудочно-кишечного тракта) при опухолях или рубцовых изменениях пищевода. В настоящее время большинство хирургов отдают предпочтение пластике трубчатым стеблем из большой кривизны желудка. При «ущербном» желудке или его отсутствии, как правило, применяется тонкокишечная пластика. Однако, учитывая строение стенок этих органов, они в полной мере не могут осуществлять функцию пищевода. Дайте сравнительную характеристику стенок пищевода и тонкой кишки, их отличительные функциональные особенности.

Задача № 108

Для проведения доступа во время аппендэктомии (удаления червеобразного отростка) при его воспалении (острый или хронический аппендицит) необходимо знать проекцию основания червеобразного отростка на переднюю брюшную стенку. Определите проекцию точек Мак-Бурнея и Ланца для расчета доступов при аппендэктомии.

Задача № 109

В приемный покой хирургического отделения поступил больной 36 лет с типичной картиной острого аппендицита — воспаления червеобразного отростка. Во время оперативного вмешательства был обнаружен червеобразный отросток без признаков воспаления. Опытный хирург проверил наличие и состояние другой анатомической структуры, оказавшейся в непосредственной близости от илеоцекального угла. Оказалось, что воспаление именно этого анатомического образования на тонкой кишке, сохранившегося в постнатальном онтогенезе симулировало картину острого аппендицита. О каком образовании идет речь в данном клиническом случае?

Задача № 110



**Пятигорский медико-фармацевтический институт –
филиал федерального государственного бюджетного образовательного
учреждения высшего образования
«Волгоградский государственный медицинский университет»
Министерства здравоохранения
Российской Федерации**

Во время оперативного вмешательства на органах нижнего этажа брюшной полости может возникнуть необходимость отличить друг от друга различные отделы тонкой и толстой (слепая, сигмовидная ободочная, поперечная ободочная) кишки. Назовите визуальные анатомические отличия тонкой кишки от толстой и характерные признаки различных частей толстой кишки.

Задача № 111

При рентгенологическом исследовании желудка установлено, что орган располагается практически поперечно. Определите тип телосложения и форму органа в этом случае. Какие рентгенологические формы желудка соответствуют различным типам телосложения?

Задача № 112

Во время операции по поводу холецистита (воспаления желчного пузыря) у пациента были обнаружены неизменный желчный пузырь и, расположенный под печенью, воспаленный червеобразный отросток. Дайте анатомическое обоснование подобному расположению червеобразного отростка и назовите варианты его положения.

Задача № 113

Больной обратился к проктологу с жалобами на боли в области анального отверстия высокую температуру. После исследования прямой кишки выставлен диагноз парапроктит. Объясните значение этого термина.

Задача № 114

При проведении эндоскопического исследования прямой кишки (ректоманоскопии) необходимо учитывать ее изгибы в сагиттальной и фронтальной плоскостях. Назовите части, сфинктеры и изгибы прямой кишки.

Задача № 115

В хирургическое отделение доставлен больной 25-ти лет в тяжелом состоянии, получивший сильный удар в эпигастральную область. Во время оперативного вмешательства обнаружены признаки повреждения поджелудочной железы. Определите топографию поджелудочной железы, ее отношение к брюшине. Через какую анатомическую структуру возможен доступ к поджелудочной железе в этом случае?

Задача № 116

У больного с язвенной болезнью произошла перфорация (прободение) язвы задней стенки желудка. В какое анатомическое образование верхнего этажа полости брюшины изливается содержимое желудка? Назовите стенки этого образования и отверстие через которое оно сообщается с полостью брюшины.

Задача № 117

У больного 70 лет появилась желтуха. При обследовании обнаружена опухоль поджелудочной железы. В каком отделе поджелудочной железы локализуется опухоль? Какое анатомическое образование сдавлено опухолью, назовите его части.

Задача № 118

В приемное отделение районной больницы доставлен больной с явлениями непроходимости кишечника. Обследование больного показало, что непроходимость локализуется в проекции правой паховой области. Во время операции обнаружена ущемленная внутренняя грыжа. Назовите карманы в области илеоцекального угла, в которых могут создаваться условия для образования внутренних грыж.

Задача № 119

У больного внезапно возникла боль в эпигастральной области, распространившаяся по всему животу и затем локализовавшаяся в правой половине гипогастрия. При обследовании этой области обнаружено напряжение мышц брюшной стенки, симптомы



**Пятигорский медико-фармацевтический институт –
филиал федерального государственного бюджетного образовательного
учреждения высшего образования
«Волгоградский государственный медицинский университет»
Министерства здравоохранения
Российской Федерации**

раздражения брюшины. Поставлен диагноз острого аппендецита. На операции червеобразный отросток не изменен, вблизи слепой кишки - небольшое количество желудочного содержимого. После обнажения желудка обнаружена прободная язва желудка в области привратника. Дайте анатомическое обоснование поступления содержимого из желудка в правую подвздошную ямку к слепой кишке.

Задача № 120

При перитоните (воспалении брюшины) неизвестной причины хирургу во время операции нужно произвести ревизию (осмотр) органов, синусов, углублений и каналов в нижнем этаже брюшной полости. Назовите анатомическую структуру, условно отделяющую верхний и нижний этажи брюшной полости. Назовите синусы, каналы и карманы, которые должен осмотреть хирург во время ревизии нижнего этажа брюшной полости.

Задача № 121

Больной 27 лет с тупой травмой печени доставлен в хирургическое отделение с симптомами кровотечения. Опишите пути распространения крови из верхнего этажа брюшной полости в нижний и брюшинный этаж полости таза.

Задача № 122

При проведении анатомических (типичных) резекций печени учитывается деление печеночной паренхимы на доли, сектора и сегменты по схеме Куино. Дайте определение сегмента печени. Назовите доли, сектора и сегменты согласно схемы Куино.

Задача № 123

У больной 45 лет с диагнозом желчекаменной болезни планируется выполнение холедохотомии (вскрытие общего желчного протока) с последующим извлечением камня. Во время оперативного вмешательства выяснилось, что печеночно-двенадцатиперстная связка находится в зоне выраженного спаечного процесса, затрудняющего выделение ее элементов. Какова синтопия анатомических элементов, входящих в состав печеночно-двенадцатиперстной связки. Можно ли идентифицировать составляющие этой связки перед их выделением.

Задача № 124

В детскую поликлинику обратилась женщина с шестимесячным ребенком. Ребенок не дышит носом, спит с открытым ртом, при кормлении постоянно отрывается от груди, часто просыпается ночью, капризен. Ребенку выставлен диагноз аденоиды III степени (патологическое разрастание глоточной миндалины). Какие миндалины, кроме глоточной, входят в состав лимфоидного кольца Пирогова-Вальдейера, их функции.

Задача № 125

При патологическом разрастании глоточной миндалины (аденоиды III степени) показано хирургическое лечение, поскольку отсутствие носового дыхания ведет к патологии не только дыхательных путей, но и всего организма в целом. В чем заключается физиологическое преимущество носового дыхания?

Задача № 126

Пациент поступил в оториноларингологическое отделение с жалобами на повышение температуры, слабость, ощущение тяжести и напряжения в области щеки, сильную заложенность носа, боль при жевании. Выставлен диагноз: острый гнойный гайморит. Назовите околоносовые пазухи и носовые ходы с которыми они сообщаются?

Задача № 127

Пожилая женщина проснулась ночью от резко возникшего приступа мучительного кашля. На следующий день обратилась в приемное отделение городской больницы. В процессе обследования заметила отсутствие зубного протеза и сообщила об этом доктору.



**Пятигорский медико-фармацевтический институт –
филиал федерального государственного бюджетного образовательного
учреждения высшего образования
«Волгоградский государственный медицинский университет»
Министерства здравоохранения
Российской Федерации**

Врач предположил возможность аспирации протеза. Дайте анатомическое обоснование наибольшей вероятности попадания инородного тела.

Задача № 128

У больного с диагнозом рака главного бронха рекомендована операция – пульмонэктомия (удаление легкого). Оперативное вмешательство предполагает последовательную обработку анатомических элементов корня легкого. Определите топографию корней правого и левого легких в вентрально-дорсальном и краниально-каудальном направлении.

Задача № 129

При непроходимости верхних дыхательных путей, вследствие отека или попадания инородного тела, возникает необходимость произвести коникотомию (рассечение перстнещитовидной связки) для обеспечения поступления воздуха в нижние дыхательные пути. Назовите анатомические образования, входящие в состав фиброзно-эластической мембраны гортани. Частью какой анатомической структуры является перстнещитовидная связка?

Задача № 130

У мальчиков в период полового созревания под действием половых гормонов происходит мутация голоса (голос становится низким). Дайте анатомическое обоснование этому факту. От чего зависит высота голоса?

Задача № 131

На прием к врачу оториноларингологу обратился пациент, предъявляющий жалобы на отсутствие голоса. При проведении непрямой ларингоскопии обнаружено воспаление голосовых связок, края связок утолщены, отечны. Что такое голосообразование? Назовите составные элементы устанавливающего и напрягающего аппарата гортани.

Задача № 132

У больного с туберкулезом легкого выявлена каверна (полость) в верхушечном сегменте. Рекомендована операция удаления сегмента. Дайте определение сегмента легкого. Каково значение сегментарного строения легких?

Задача № 133

Кровоснабжение легких осуществляется легочными и бронхиальными сосудами. Какие анатомические и функциональные различия между этими двумя видами сосудов? В чем особенность кровоснабжения легких?

Задача № 134

Больному с экссудативным плевритом (воспаление плевры с выпотом в плевральную полость) произведена пункция плевральной полости. Где анатомически обосновано проведение данной пункции? Как образуются синусы плевры? Какие синусы вы знаете, их топография.

Задача № 151

У больного воспаление плевры, сопровождающееся выходом в плевральную полость воспалительной жидкости. В каком плевральном синусе в первую очередь она будет накапливаться? Дайте анатомическое обоснование.

Задача № 136

При проникающем ранении области груди возникает пневмоторакс, полость плевры быстро заполняется воздухом. При этом соответствующее легкое уменьшается в объеме (ателектаз легкого) и не участвует в дыхании. Какие силы заставляют его сжаться? Дайте анатоμο-функциональное объяснение.

Задача № 137



**Пятигорский медико-фармацевтический институт –
филиал федерального государственного бюджетного образовательного
учреждения высшего образования
«Волгоградский государственный медицинский университет»
Министерства здравоохранения
Российской Федерации**

Все оперативные доступы к органам грудной полости подразделяются на внеплевральные и чреплевральные. Возможность их выполнения определяется положением и соотношением границ плевры. Внеплевральный доступ к крупным сосудам и органам средостения возможен при широких межплевральных полях (верхнее и нижнее). Определите топографию верхнего и нижнего межплевральных полей.

Задача № 138

При бронхиальной астме происходит выраженное сужение (спазм) бронхиол на выдохе. Чаще всего приступы бронхиальной астмы возникают ночью, так как гладкая мышечная ткань бронхиального дерева получает иннервацию ветвями блуждающего нерва, действие которого усиливается в ночное время суток. Назовите анатомические структуры, входящие в состав бронхиального дерева. Дайте анатомофункциональное обоснование возникновения спазма при бронхиальной астме.

Задача № 139

При восхождении в горы, на высоту свыше четырех километров, у неподготовленного человека начинают проявляться симптомы высотной болезни: слабость, головная боль, урежается пульс, снижается артериальное давление. При дальнейшем подъеме могут наступить потеря сознания, нарушение дыхания и сердечной деятельности. Это связано с тем, что разница между парциальным давлением кислорода в воздухе заполняющего альвеолы и парциальным давлением этого газа в крови, притекающей к ним, уменьшается. Назовите структурно-функциональную единицу легкого, объясните ее строение и участие в процессе газообмена.

Задача № 140

При изменении фиксирующего аппарата почки может произойти ее опущение – нефроптоз («блуждающая почка»), который встречается чаще у женщин. Что относится к фиксирующему аппарату почки? Почему нефроптоз встречается чаще у женщин?

Задача № 141

В результате патологии клубочков почки возникает гломерулонефрит, а канальцев нефрона – тубулоинтерстициальный нефрит, что приводит к нарушению одной из стадий процесса мочеобразования. Какие стадии мочеобразования вы знаете?

Задача № 142

Больной прооперирован по поводу мочекаменной болезни. Хирург удалил камень из лоханки (пиелолитотомия), не вскрывая почечную паренхиму. Какой вариант расположения почечной лоханки позволил провести эту операцию? Дайте анатомическое обоснование вариантам расположения почечной лоханки.

Задача № 143

В урологической практике необходимо знание сужений и изгибов мочеточников для определения уровня возможного вклинивания камня, исключения травматизации мочеточников во время оперативных вмешательств, грамотной трактовки инструментальных методов исследования – экскреторной урографии. Назовите сужения и изгибы мочеточников.

Задача № 144

При операциях на мочеточнике в шов не захватывается слизистая оболочка (чтобы избежать последующих осложнений, связанных с отложением солей и образованием камней на поврежденной слизистой). Какие оболочки имеет мочеточник, их функциональное значение.

Задача № 145

Сперматозоиды образуются в яичке, а попадают во внешнюю среду через наружное отверстие мочеиспускательного канала. Опишите последовательно анатомический путь



**Пятигорский медико-фармацевтический институт –
филиал федерального государственного бюджетного образовательного
учреждения высшего образования
«Волгоградский государственный медицинский университет»
Министерства здравоохранения
Российской Федерации**

продвижения сперматозоида от места его образования до наружного отверстия мочеиспускательного канала.

Задача № 146

Бригадой скорой помощи в приемное отделение доставлен мужчина с диагнозом ущемленная косая пахово-мошоночная грыжа. При осмотре грыжевое содержимое не вправляется, выраженный отек мошонки. Пациенту показана экстренная операция грыжесечения. Какое образование, находящееся в паховом канале, подверглось сдавлению? Назовите составные элементы этого анатомического образования.

Задача № 147

Женщине поставлен диагноз внематочная трубная беременность (патологическая беременность, при которой оплодотворенная яйцеклетка развивается вне полости матки). Назовите части маточной трубы. В какой части маточной трубы происходит оплодотворение?

Задача № 148

На прием к врачу-гинекологу обратилась молодая женщина, предъявляющая жалобы на отсутствие менструации в течение 6 месяцев (аменорея). При ультразвуковом исследовании органов малого таза выявлен поликистоз яичников. Какова продолжительность менструального цикла? Назовите фазы менструального цикла. Какие изменения происходят в яичнике соответственно фазам менструального цикла.

Задача № 149

В приемное отделение доставлена женщина, предъявляющая жалобы на сильные боли внизу живота. При обследовании обнаружен перекрут связки, которая тянется от маточного конца яичника к латеральному углу матки. Назовите связку, перекрут которой вызвал симптомы острого живота. Какие анатомические структуры относятся к фиксирующему аппарату яичника?

Задача № 150

На прием к гинекологу обратилась больная с жалобами на боли в левой паховой области. Ультразвуковое исследование показало наличие параовариальной кисты слева. Назовите придатки яичника, которые чаще всего являются источниками околяичниковых кист. Остатками какого протока в пренатальном онтогенезе являются эти структурные образования?

Задача № 151

В гинекологическое отделение поступила больная 35 лет с жалобами на повышение температуры тела, наличие гноя в выделениях. Отмечается болезненность при пальпации и увеличение матки. Поставлен диагноз эндометрит (воспаление внутренней оболочки матки). Назовите оболочки матки по международной анатомической терминологии и объясните их строение.

Задача № 152

Больной 25 лет, обратившейся на прием к гинекологу, выставлен диагноз сальпингоофорит (аднексит) на основании типичной локализации болей, повышения температуры. При пальпации отмечается болезненность и увеличение придатков матки. Назовите на греческом и латинском языках анатомические структуры, которые объединяются под названием придатки матки.

Задача № 153

С прикладной точки зрения различают «анатомическую» и «акушерскую» женскую промежность. Дайте определение этим понятиям.

Задача № 154



**Пятигорский медико-фармацевтический институт –
филиал федерального государственного бюджетного образовательного
учреждения высшего образования
«Волгоградский государственный медицинский университет»
Министерства здравоохранения
Российской Федерации**

Седлищно-прямокишечная ямка часто является местом возникновения воспалительных процессов (парапроктитов), чему способствует тонкость кожного покрова и близость анального отверстия (инфицированные каловые массы). Определите топографию седлищно-прямокишечной ямки и перечислите анатомические структуры ее ограничивающие.

Задача № 155

На прием к эндокринологу обратилась женщина 38 лет, предъявляющая жалобы на сердцебиение, потливость, повышенную раздражительность и резкую потерю массы тела. Биохимический анализ крови показал увеличение концентрации гормонов щитовидной железы. О какой патологии щитовидной железы идет речь? Дайте анатомофункциональную характеристику гормонам щитовидной железы.

Задача № 156

На сегодняшний день существует несколько классификаций желез внутренней секреции: по топографии, по функциональной зависимости от передней доли гипофиза и по происхождению (Заварзин А.А., Щелкунов С.И., 1954). Что такое эндокринные железы. Дайте классификацию эндокринных желез в зависимости от их происхождения.

Задача № 157

У пациента 43 лет, направленному на прием к врачу-эндокринологу, при осмотре определяется непропорциональное увеличение кистей и стоп, языка, нижней челюсти и носа. О какой эндокринной патологии идет речь? Выработка какого гормона нарушена?

Задача № 158

На прием к врачу-эндокринологу обратился мужчина 20 лет, предъявляющий жалобы на полидипсию (жажду), полиурию (большое количество мочи в течение суток). При лабораторном исследовании уровень глюкозы в норме. По итогам проведенного обследования выставлен диагноз несахарный диабет. Об отсутствии какого гормона, вырабатываемого в нейросекреторных клетках гипоталамуса и транспортируемого в заднюю долю гипофиза идет речь?

Задача № 159

У девочки семи лет выявлены признаки преждевременного полового созревания (появление волос на лобке, в подмышечной ямке, появление менструации). При обследовании обнаружена опухоль эпифиза. Выработка какого гормона эпифиза нарушена, объясните его функции.

Задача № 160

В организме человека имеются гормонпродуцирующие клетки происходящие из нейробластов нервного гребешка, энто- и эктодермы, которые продуцируют нейроамины и олигопептиды. Все эти клетки объединены в диффузную нейроэндокринную APUD-систему (Amine Precursors Uptake and Decarboxylation – поглощение и декарбоксилирование предшественников аминов). Назовите, клетки, входящие в состав этой системы, объясните их функцию.

Задача № 161

Гипоталамус является центром регуляции эндокринных функций, он координирует нервные и гормональные механизмы регуляции функций внутренних органов, объединяет нервные и эндокринные регуляторные механизмы в общую нейроэндокринную систему. Гипоталамус образует с гипофизом единый функциональный комплекс – гипоталамо-гипофизарную систему. Назовите группы ядер гипоталамуса. Какие биологически активные вещества вырабатывают эти ядра?

Задача № 162



**Пятигорский медико-фармацевтический институт –
филиал федерального государственного бюджетного образовательного
учреждения высшего образования
«Волгоградский государственный медицинский университет»
Министерства здравоохранения
Российской Федерации**

У подростка 14 лет, с жалобами на жажду, учащенное мочеиспускание, потерю веса при обследовании обнаружено повышенное содержание глюкозы в крови (12ммоль/л). При дифференциальной диагностике поставлен диагноз сахарный диабет I типа. С поражением какой структуры поджелудочной железы связано развитие этого заболевания.

АНГИОЛОГИЯ

Задача № 163

При электрокардиографическом исследовании врач написал в заключении «ритм синусовый». Что в этом случае является водителем ритма (пейсмейкером)? Какая система сердца осуществляет координацию и регуляцию сократительной деятельности сердца? Назовите ее анатомические составляющие.

Задача № 164

Кардиохирург во время оперативного вмешательства, ушивая сердце, наложил шов в передней межжелудочковой борозде, через некоторое время у пациента началась фибрилляция желудочков с последующим нарушением кровоснабжения и развитием инфаркта (некроза сердечной мышцы). Назовите анатомические структуры расположенные в передней межжелудочковой борозде, перевязка которых привела к подобным осложнениям?

Задача № 165

В кардиологическое отделение поступили два пациента. У одного из них в результате тромбоза резко снижен кровоток в системе правой венечной артерии, а у второго - в системе левой венечной артерии. У кого из них наиболее вероятно нарушение функций проводящей системы сердца (блокады)? Дайте анатомическое обоснование.

Задача № 166

При определении границ сердца следует учитывать форму грудной клетки у людей различного типа телосложения, поскольку это может привести к гипердиагностике (вариант нормы принимается за патологию). Как форма и положение сердца зависит от типа телосложения?

Задача № 167

Бригадой скорой помощи в клинику был доставлен мужчина с ножевым ранением сердца. При осмотре пациента в приемном отделении врач не стал вынимать нож из раны и направил его на экстренную операцию. Обоснуйте тактику врача.

Задача № 168

При аускультации (выслушивании) сердца терапевт услышал шумы в месте проекции верхушки сердца. О патологии какого клапана сердца подумает терапевт? Перечислите места выслушивания остальных клапанов сердца, совпадают ли они с местами их скелетотопии?

Задача № 169

При удалении части верхней челюсти может быть использована перевязка наружной сонной артерии. Ошибочная перевязка внутренней сонной артерии вместо наружной в 50% случаев может привести к гибели пациента. По каким особенностям строения и топографии можно отличить наружную сонную артерию от внутренней, и какой дополнительный прием с использованием пульсовых точек на лице можно для этого использовать?

Задача № 170

У больного рак нижней губы. В поднижнечелюстном треугольнике шеи прощупываются увеличенные и плотные лимфатические узлы. Во время операции удалены не только увеличенные лимфатические узлы, но и вся поднижнечелюстная слюнная железа.



**Пятигорский медико-фармацевтический институт –
филиал федерального государственного бюджетного образовательного
учреждения высшего образования
«Волгоградский государственный медицинский университет»
Министерства здравоохранения
Российской Федерации**

Почему необходимо удалять железы при такой операции? Ранение какой артерии, прилежащей к поднижнечелюстной железе, может вызвать сильное кровотечение во время операции?

Задача № 171

При оперативном вмешательстве на языке с целью предотвращения кровотечения показана предварительная перевязка язычной артерии на протяжении. В каком треугольнике на шее осуществляют эту манипуляцию? Назовите границы этого треугольника. Какие передние ветви, помимо язычной артерии, отходят от наружной сонной артерии.

Задача № 172

Во время оперативного вмешательства хирург осуществляет доступ к подключичной артерии. Какова топография подключичной артерии, назовите ее отделы. Откуда отходят правая и левая подключичные артерии?

Задача № 173

Как развивается коллатеральное кровообращение на основе предсуществующих анастомозов при перевязке одной из наружных сонных артерий. Назовите межсистемные анастомозы между наружной и внутренней сонными артериями на стороне перевязки, и между наружными сонными артериями противоположных сторон.

Задача № 174

В кровоснабжении щитовидной железы участвуют артерии из разных артериальных систем, таким образом на уровне этого органа существуют межсистемные анастомозы. Назовите артериальные системы, от которых отходят ветви на кровоснабжение щитовидной железы.

Задача № 175

У пожилых людей, при атеросклерозе позвоночных артерий и остеохондрозе шейного отдела позвоночника, может развиваться синдром сикстинской капеллы – обморок, возникающий при запрокидывании головы назад в результате резкого снижения кровотока по позвоночным артериям и ишемии ствола мозга. Синдром описан у посетителей Сикстинской капеллы в Ватикане, рассматривающих фрески на ее сводах. Дайте анатомическое обоснование синдрома сикстинской капеллы.

Задача № 176

Больная 60 лет потеряла сознание при резком повороте головы. При обследовании больной выявлены симптомы недостаточности кровоснабжения шейного отдела спинного мозга и ишемии ствола головного мозга. Патология каких артерий может вызвать подобное состояние. Дайте анатомическое обоснование.

Задача № 177

При пульсирующей внутричерепной гематоме показана перевязка внутренней сонной артерии. Предполагается, что кровоснабжение головного мозга будет осуществляться через межсистемный анастомоз (Виллизиев круг). Назовите артерии участвующие в образовании виллизиева круга.

Задача № 178

Для временной остановки кровотечения из подмышечной и плечевой артерий используют метод пальцевого прижатия сосудов. К каким костным выступам (апофизам) следует прижимать перечисленные артерии? Дайте анатомическое обоснование мест пальцевого прижатия этих сосудов.

Задача № 179

У больного с тромбозом подмышечной артерии, который произошел проксимальнее места отхождения подлопаточной артерии, развилось коллатеральное кровообращение.



**Пятигорский медико-фармацевтический институт –
филиал федерального государственного бюджетного образовательного
учреждения высшего образования
«Волгоградский государственный медицинский университет»
Министерства здравоохранения
Российской Федерации**

Какой межсистемный анастомоз явился структурной основой для развития коллатерального кровообращения верхней конечности. Назовите сосуды, участвующие в образовании этого анастомоза.

Задача № 180

В хирургии катастроф при ранении крупных артерий прибегают к окончательной остановке кровотечения путем перевязки сосуда на протяжении с учетом межсистемных анастомозов. Где нужно перевязать подмышечную артерию для развития коллатерального кровообращения на основе лопаточного артериального круга?

Задача № 181

Больному по показаниям была произведена перевязка подмышечной артерии проксимальнее отхождения подлопаточной артерии. Вынужденная перевязка сосуда предполагала развитие коллатерального кровообращения в области лопатки (лопаточный артериальный круг). Однако через неделю у пациента развился некроз (омертвление) дистальных отделов верхней конечности. Назовите степени состоятельности анастомозов для развития коллатерального кровообращения.

Задача № 182

В области суставов существуют артериальные сети – это межсистемные анастомозы, на основе которых, в случаях затруднения тока крови по магистральным сосудам, развивается коллатеральное кровообращение. Назовите ветви артериальной сети локтевого сустава, по которым будет развиваться коллатеральное кровообращение при длительном форсированном сгибании локтевого сустава.

Задача № 183

Под удерживателем сгибателей в области запястья располагаются три канала: канал запястья, лучевой и локтевой каналы запястья, но только в одном из каналов содержимым является артерия. О какой артерии идет речь? Назовите ветви поверхностной ладонной дуги, принимающие участие в кровоснабжении пальцев кисти?

Задача № 184

При переносе тяжести в кисти не нарушается кровоснабжение мягких тканей за счет сброса крови из глубокой в поверхностную ладонную дугу. Назовите анастомозы существующие между ладонными дугами.

Задача № 185

В хирургическое отделение поступил больной, у которого некоторое время назад началось желудочное кровотечение. При обследовании гастроскопом на малой кривизне желудка, ближе к кардиальному отделу обнаружена глубокая язва. Назовите артериальный сосуд, который стал источником кровотечения. Укажите источники кровоснабжения желудка.

Задача № 186

В хирургическое отделение поступил больной с симптомами острого живота. Во время оперативного вмешательства обнаружена гангрена (некроз) левой половины ободочной кишки. Учитывая источники кровоснабжения этого отдела толстой кишки, назовите сосуд, по которому нарушен кровоток и дайте его топографию.

Задача № 187

По левой и правой легочным артериям в легкие поступает венозная кровь, которая в результате газообмена, обогащается кислородом и становится артериальной. Артериальная кровь из легких по легочным венам оттекает в левое предсердие. Как известно, каждый орган для адекватного функционирования должен получать артериальную кровь. По каким сосудам поступает артериальная кровь к легочной



**Пятигорский медико-фармацевтический институт –
филиал федерального государственного бюджетного образовательного
учреждения высшего образования
«Волгоградский государственный медицинский университет»
Министерства здравоохранения
Российской Федерации**

паренхиме? Назовите в легких анастомоз между большим и малым кругами кровообращения.

Задача № 188

Кровеносные сосуды в полостях тела кровоснабжают не только органы, но и стенки, соответственно их подразделяют на висцеральные и париетальные. Назовите париетальные и висцеральные ветви грудной и брюшной частей аорты. Какой межсистемный анастомоз образуется в общей для грудной и брюшной полостей стенке?

Задача № 189

При нарушении кровотока в одной из систем непарных висцеральных ветвей брюшной части аорты развивается коллатеральное кровообращение на основе межсистемных анастомозов. Назовите межсистемные анастомозы между непарными висцеральными ветвями брюшной части аорты.

Задача № 190

Поскольку эндокринные железы выделяют свой секрет (гормоны) в кровь, то они обладают широко развитой сетью кровеносных сосудов. Укажите источники кровоснабжения надпочечников.

Задача № 191

Внутриорганные сосуды распределяются в паренхиматозных органах с учетом их деления на сегменты, доли, дольки. Какие сегменты выделяют в почках? Назовите последовательно кровеносные сосуды, которые являются источником приносящей артериолы в нефроне.

Задача № 192

В подвижных органах, к которым относится тонкая кишка, образуются артериальные дуги (аркады). Почему образуются дуги в брыжейке кишки? Как объяснить, что во время операций на кишке не опасается повреждения аркады, но щадят прямые артерии.

Задача № 193

Из терапевтического отделения в хирургическое срочно переведен больной 72 лет, перенесший инфаркт миокарда. Несколько дней назад появились острые боли в животе. На операции найден некроз левой половины толстой, в том числе сигмовидной ободочной кишки. По каким сосудам нарушен кровоток?

Задача № 194

В ходе операции нефрэктомии (удаления почки), при выделении почки из жировой капсулы и попытке вывести ее в рану, возникло интенсивное артериальное кровотечение. Почечная артерия не повреждена. Дайте объяснение возникшему кровотечению. Какие варианты в кровеносной системе почек может встретить хирург?

Задача № 195

При оперативном вмешательстве по поводу бедренной грыжи хирург рассек бедренное кольцо в сосудистой лакуне в направлении лакунарной связки. Началось сильное кровотечение, связанное с повреждением атипично расположенной запирающей артерии, проходящей позади лакунарной связки. С каким вариантом отхождения артерии столкнулся хирург? Назовите топографию бедренного кольца в сосудистой лакуне.

Задача № 196

У больного, с тромбозом бедренной артерии в средней трети бедра, развилось коллатеральное кровообращение нижней конечности. Какой межсистемный анастомоз явился структурной основой для развития коллатерального кровообращения дистального отдела нижней конечности. Назовите сосуды, участвующие в образовании этого анастомоза.

Задача № 197



**Пятигорский медико-фармацевтический институт –
филиал федерального государственного бюджетного образовательного
учреждения высшего образования
«Волгоградский государственный медицинский университет»
Министерства здравоохранения
Российской Федерации**

При ампутации бедра в средней трети, необходимо перевязать все артериальные сосуды, расположенные на бедре на этом уровне. Перечислите артерии, перевязка которых необходима при проведении этого хирургического вмешательства.

Задача № 198

На задней стенке влагалища прямых мышц живота образуется межсистемный анастомоз между наружной подвздошной артерией и подключичной артерией. Назовите сосуды, принимающие непосредственное участие в формировании этого анастомоза.

Задача № 199

При трубной внематочной беременности разрыв маточной трубы сопровождается кровотечением с формированием гематомы в прямокишечно-маточном углублении (дугласовом пространстве). Диагноз разрыва трубы при внематочной беременности может быть поставлен путем пункции заднего свода влагалища и обнаружения крови в прямокишечно-маточном углублении. Назовите сосуды, образующие межсистемный анастомоз в брыжейке маточной трубы и являющиеся источником кровотечения.

Задача № 200

В нижнемедиальной трети бедра расположен приводящий канал (Гунтеров или бедренно-подколенный канал), в котором проходят сосуды и нервы. Назовите стенки приводящего канала, его отверстия и артерию, входящую в состав сосудисто-нервного пучка, расположенного в этом канале.

Задача № 201

В ходе операции на сосудах шеи хирургом была повреждена внутренняя яремная вена. Вслед за повреждением вены и появлением сильного кровотечения, возник характерный свистящий звук, совпадающий с актом вдоха, затруднение дыхания, тахикардия. Возникшее осложнение называется воздушная эмболия легочной артерии. Дайте анатомо-физиологическое обоснование появлению такого осложнения.

Задача № 202

У больного с циррозом печени при развитии портальной гипертензии наблюдается расширение и извитость поверхностных вен передней брюшной стенки. Расширенные вены, радиально расположенные вокруг пупка, напоминают «голову медузы». Дайте анатомическое обоснование симптому «головы медузы» на основе знаний портокавальных анастомозов на передней брюшной стенке.

Задача № 203

У больной с тромбозом вен нижней конечности внезапно развились симптомы тромбоэмболии легочной артерии (боль в груди, внезапная одышка, цианоз, падение артериального давления). Дайте анатомическое обоснование пути проникновения тромба в легочную артерию.

Задача № 204

Кровообращение плода предполагает наличие фетальных структур, обеспечивающих плацентарное кровообращение. В постнатальном онтогенезе происходит резкий переход от плацентарного кровообращения к легочному, поэтому после рождения должна произойти редукция фетальных структур. Если этого не происходит, то возникают врожденные пороки сердца и сосудов. Назовите фетальные структуры, которые нужны для кровообращения плода. Во что они преобразуются после рождения?

Задача № 205

Известно, что связи синусов твердой мозговой оболочки с диплоическими венами и венами подкожной клетчатки мозгового отдела головы посредством эмиссарных вен (вен выпускников), играют важную роль в поддержании постоянства внутричерепного давления и регуляции оттока венозной крови из полости черепа. Наличие этих



**Пятигорский медико-фармацевтический институт –
филиал федерального государственного бюджетного образовательного
учреждения высшего образования
«Волгоградский государственный медицинский университет»
Министерства здравоохранения
Российской Федерации**

анастомозов может способствовать распространению гнойной инфекции мягких тканей покрова черепа в полость черепа. При уменьшении внутричерепного давления изменяется направление кровотока по этим анастомозам, что обуславливает распространение инфекции из поверхностных гнойных очагов (фурункул, карбункул) на мозговые оболочки с развитием гнойного менингита и синустромбоза. Назовите синусы твердой мозговой оболочки. Перечислите наиболее постоянные эмиссарные и диплоические вены.

Задача № 206

На нижней конечности существует система поверхностных вен, к которым относятся большая и малая подкожные вены, и система глубоких вен, расположенных по ходу артерий. Связь поверхностных вен нижней конечности с глубокими осуществляется посредством коммуникантных вен, поэтому в норме отток венозной крови осуществляется из поверхностных вен в глубокие. Патологический сброс крови из глубоких в поверхностные вены играет важную роль в развитии варикозного расширения вен нижней конечности. Объясните роль физической культуры в профилактике и лечении варикозного расширения вен нижних конечностей. Дайте анатомическое обоснование эффекта мышечно-венозной «помпы» нижней конечности.

Задача № 207

В случае нарушения венозного оттока по верхней или нижней полой венам развивается кавакавальный анастомоз в позвоночном канале и вокруг позвоночного столба. Назовите вены, принимающие участие в формировании этого анастомоза.

Задача № 208

При циррозе печени (непроходимости воротной вены) возникает кровотечение из прямой кишки. Механизм кровотечения связан с наличием портокавального анастомоза в стенке прямой кишки и развитием на его основе коллатерального кровообращения. Назовите вены, принимающие участие в формировании этого анастомоза.

Задача № 209

Коллатеральное кровообращение при портальной гипертензии на передней стенке живота развивается на основе кавапортокавальных анастомозов и проявляется в виде симптома «головой медузы». На задней стенке живота также существуют кавакавальные анастомозы, которые, в случае затруднения тока крови по системе верхней или нижней полой вены будут проявляться кровоизлияниями. Назовите кавакавальные анастомозы, в которых развивается коллатеральное кровообращение на задней стенке живота.

Задача № 210

В гинекологическом отделении у больной с тромбофлебитом маточного венозного сплетения внезапно появились боли в груди, одышка, цианоз, падение артериального давления. Выставлен диагноз – тромбоэмболии артерии. Опишите анатомический путь развития этого осложнения.

Задача № 211

В клинической практике известно, что бактерии, вирусы, токсины, погибшие и опухолевые клетки (при злокачественных опухолях) распространяются в основном лимфогенным путем. Дайте анатомическое обоснование этому факту. Перечислите отличительные особенности кровеносных и лимфатических капилляров.

Задача № 212

На прием к хирургу обратился больной с жалобами на пульсирующую боль в первом пальце кисти. Из анамнеза выяснилось, что вследствие болевого синдрома пациент не спал. Врачом диагностировано острое гнойное воспаление пальца (панариций). При дальнейшем обследовании, в подмышечной полости хирург пропальпировал



**Пятигорский медико-фармацевтический институт –
филиал федерального государственного бюджетного образовательного
учреждения высшего образования
«Волгоградский государственный медицинский университет»
Министерства здравоохранения
Российской Федерации**

увеличенные лимфатические узлы. Дайте анатомическое обоснование пути распространения гнойного процесса в подмышечную группу лимфатических узлов. Перечислите группы подмышечных лимфатических узлов.

Задача № 213

У больного, с диагнозом рак кардиального отдела желудка, произведена резекция (удаление части) органа, а также регионарных лимфатических узлов. Что такое регионарные лимфатические узлы? Перечислите группы регионарных лимфатических узлов желудка, и определите их топографию.

Задача № 214

У больного с тяжелым отравлением для детоксикации организма решено произвести дренирование грудного протока. Назовите части грудного протока, место его образования и место впадения в венозную систему.

Задача № 215

Сосудистая система подразделяется на кровеносную и лимфатическую. Кровеносная система по характеру крови делится на артериальную и венозную, а лимфатическая как добавочное звено кровеносной системы несёт лимфу (с лат. «чистая вода»). Иногда лимфа называется хилусом (млечным соком). Что такое лимфа? Назовите отличия периферической от центральной лимфы.

Задача № 216

Во время операции удаления прямой кишки по поводу рака вместе с кишкой удаляются все лимфатические узлы. Распространение опухоли прямой кишки происходит по лимфатическим путям в региональные и отдаленные лимфатические узлы. Назовите основные группы лимфатических узлов, в которых могут развиваться метастазы рака прямой кишки.

Задача № 217

При заболеваниях крови в гематологической практике применяют стерильную пункцию (пункцию грудины) и трепанацию подвздошной кости, с целью определения состояния гемоцитопоза и лимфоцитопоза. Почему производится пункция плоских костей скелета? Какие лимфоидные органы вы знаете?

ЦЕНТРАЛЬНАЯ НЕРВНАЯ СИСТЕМА

Задача № 218

Для выбора уровня проведения перидуральной анестезии важно знать взаимоотношение сегментов спинного мозга с позвоночным столбом (скелетотопия сегментов). Спинной мозг значительно короче позвоночного канала, поэтому порядковый номер сегмента спинного мозга и уровень его положения не соответствует порядковому номеру одноименного позвонка. Определите скелетотопию сегментов спинного мозга.

Задача № 219

Люмбальная пункция предназначена для извлечения спинномозговой жидкости и/или введения в субарахноидальное пространство лекарственных препаратов (лечебная и диагностическая). Спинной мозг, расположенный в позвоночном канале, оканчивается на уровне второго поясничного позвонка (LII), поэтому люмбальную пункцию у взрослых осуществляют между остистыми отростками III-IV или IV-V поясничных позвонков. Какой ориентир используют для определения уровня расположения остистых отростков. Назовите оболочки и межоболочечные пространства спинного мозга.

Задача № 220

У больного менингитом с целью ускоренной санации спинномозговой жидкости проведена люмбальная пункция между III-IV поясничными позвонками. Игла с



**Пятигорский медико-фармацевтический институт –
филиал федерального государственного бюджетного образовательного
учреждения высшего образования
«Волгоградский государственный медицинский университет»
Министерства здравоохранения
Российской Федерации**

мандреном направляется строго в срединной плоскости. В момент прокола твердой мозговой оболочки создается ощущение «проваливания» иглы, извлекается мандрен. При правильно выполненной пункции из просвета иглы вытекает ликвор. Назовите последовательно слои, которые проходит игла во время проведения люмбальной пункции.

Задача № 221

У больного диагностировано односторонне повреждение задних канатиков спинного мозга на уровне L_{III}-L_{IV}. Назовите анатомические структуры, образующие задние канатики спинного мозга. Объясните особенности строения задних канатиков на уровне различных сегментов спинного мозга, а также их функциональную анатомию.

Задача № 222

Врач-невролог, исследуя у пациента коленный рефлекс с сухожилия четырехглавой мышцы бедра диагностировал его ослабление с правой стороны. Как известно, морфологической основой рефлекса является рефлекторная дуга. Назовите виды рефлекторных дуг. Дайте анатомическое обоснование простой рефлекторной дуги.

Задача № 223

В процессе эволюции у человека сформировались два утолщения спинного мозга, которые связаны с развитием конечностей. У некоторых видов подобные утолщения отсутствуют – например, у змеи, которая передвигается благодаря равномерному участию в процессе движения всех мышц тела. Назовите и определите скелетотопию утолщений спинного мозга человека.

Задача № 224

В клинической практике больным с высоким внутричерепным давлением делают люмбальную пункцию (пункция субарахноидального пространства). Эту манипуляцию проводят с большой осторожностью и медленно, так как быстрое выведение ликвора (спинномозговой жидкости) из субарахноидального пространства может привести к вклинению ствола головного мозга в большое затылочное отверстие, что приведет к сдавлению продолговатого мозга. Назовите функциональные центры, расположенные в продолговатом мозге, которые могут пострадать в данном случае.

Задача № 225

У больного в результате развития опухоли головного мозга непроходим Сильвиев водопровод. К чему может привести непроходимость водопровода мозга? Дайте анатомическое обоснование.

Задача № 226

У больной девочки выявлены признаки преждевременного полового созревания. При ее обследовании обнаружена опухоль в области эпифаламуса. Назовите структуры входящие в состав эпифаламуса. Какая из структур вовлечена в патологический процесс, дайте анатомическое обоснование.

Задача № 227

Пациент жалуется неврологу на нарушение координации движений. При обследовании выявлено очаговое поражение ядер моста, в том числе ядра оливы, которое является промежуточным ядром равновесия. Ядра каких черепных нервов расположены в мосту, определите их топографию.

Задача № 228

На прием к врачу-эндокринологу обратился мужчина 20 лет, предъявляющий жалобы на полиурию. При дифференциальной диагностике уровень глюкозы в норме. По итогам проведенного обследования выставлен диагноз несахарный диабет. Назовите ядра



**Пятигорский медико-фармацевтический институт –
филиал федерального государственного бюджетного образовательного
учреждения высшего образования
«Волгоградский государственный медицинский университет»
Министерства здравоохранения
Российской Федерации**

гипоталамуса, гипофункция которых приводит к развитию несахарного диабета (снижение выработки антидиуретического гормона).

Задача № 229

Почему при повреждении головного мозга в области затылочной доли у больного отмечаются зрительные расстройства, но зрачковый рефлекс сохраняется? Дайте анатомическое обоснование.

Задача № 230

Больной понимает обращенную к нему речь, но сам говорить не может. Его состояние вполне удовлетворительное, о физической слабости речи не идет. Мышцы, связанные с речеобразованием и их иннервацией, интактны (не вовлечены в патологический процесс). Дайте анатомо-функциональное обоснование наблюдаемой клинической картины.

Задача № 231

Больной, после перенесенной черепно-мозговой травмы, ощупывая предмет с закрытыми глазами, не может определить его форму, узнать его. Где локализуется очаг поражения? Дайте анатомическое обоснование.

Задача № 232

Больной хорошо видит предметы, обходит препятствия, однако не способен узнать их, определить, что именно они собой представляют. Он потерял способность сравнить видимое в данный момент с имеющимся у него банком зрительных образов и идентифицировать его. Иногда он стремится потрогать предмет, чтобы распознать его на ощупь. Где локализуется поражение? Дайте анатомическое обоснование.

Задача № 233

Пациент, находящийся на лечении в неврологическом отделении, после перенесенной травмы не может самостоятельно одеться, застегнуть пуговицы, путает последовательность действий, не доводит их до конца, беспомощен в обращении с теми или иными предметами. Из анамнеза известно, что данная симптоматика появилась после перенесенной черепно-мозговой травмы. В каком корковом конце анализатора локализуется поражение?

Задача № 234

В 1874 году немецкий невролог и психиатр обнаружил у своего пациента утрату способности понимать свою и чужую речь. Пациент был словоохотлив, но его речь была непонятна, насыщена бессмысленными словами и звуками, предложения выстраивались с трудом. При дальнейшем обследовании было выяснено, что больной хорошо слышал, реагировал на звуки, но ему казалось, что окружающие разговаривали на незнакомом ему языке. Корковый конец какого анализатора был поражен у пациента? Определите его локализацию. Назовите врача, который впервые описал симптоматику поражения данного центра и именем которого, впоследствии, он был назван.

Задача № 235

У пациента на компьютерной томограмме головного мозга обнаружена опухоль в проекции предцентральной извилины и парацентральной дольки справа. Корковый конец какого анализатора, локализующийся в пределах описанных анатомических структур, вовлечен в патологический процесс? Какие функции будут нарушены у больного? Объясните, с чем связана четкая соматотопическая локализация функций в пределах этого центра?

Задача № 236

Стриопаллидарная система регулирует сложные двигательные акты, тонус мышц, вегетативные функции, эмоции. У детей раннего возраста основные движения



**Пятигорский медико-фармацевтический институт –
филиал федерального государственного бюджетного образовательного
учреждения высшего образования
«Волгоградский государственный медицинский университет»
Министерства здравоохранения
Российской Федерации**

осуществляются под влиянием импульсов паллидум, который координирует тонус и двигательную активность мышц. С развитием стриатум возникают эмоциональные проявления (смех, улыбка), усложняются статокинетические функции, координируются движения конечностей. Назовите анатомические структуры, входящие в состав стриопаллидарной системы.

Задача № 237

К врачу-неврологу обратился больной с жалобами на уменьшение двигательной активности, повышение мышечного тонуса. При осмотре больного наблюдается общая скованность с характерной позой: верхние конечности согнуты в локтевых и лучезапястных суставах, голова наклонена к груди. Речь больного монотонна, лицо лишено мимики, маскообразно. Поражение какой части стриопаллидарной системы наблюдается в этом клиническом случае?

Задача № 238

После острого нарушения мозгового кровообращения у больного наблюдаются разнообразные произвольные, насильственные движения, вычурные позы, гримасы, нарушения речи, письма, походки, на фоне снижения мышечного тонуса. Поражение каких анатомических структур стриопаллидарной системы сопровождается гиперкинезами (повышение двигательной активности) и снижением мышечного тонуса.

Задача № 239

Лимбическая система является морфологическим субстратом, контролирующим эмоциональное поведение человека, управляющим его общим приспособлением к условиям внешней среды. Удаление части лимбической системы в эксперименте приводит к эмоциональной пассивности животного, а стимуляция к гиперактивности. Лимбическая система запускает пищевое поведение и вызывает чувство опасности. Назовите морфологические структуры конечного и промежуточного мозга, которые относятся к лимбической системе.

Задача № 240

Рентгенологическое исследование ЦНС позволяет видеть мозг живого человека без вскрытия черепа. Для этого в подпаутинное пространство путем субокципитального прокола мозжечково-мозговой цистерны вводят воздух или инертный газ, который распространяясь по подпаутинному пространству создает светлый фон. На этом фоне становится видимой тень головного мозга. Одновременно выявляются базальные цистерны подпаутинного пространства. Назовите цистерны подпаутинного пространства и определите их топографию.

Задача № 241

Французский физиолог и невропатолог Ш. Броун-Секар описал симптомо-комплекс, наблюдающийся при одностороннем поражении спинного мозга. Какие виды чувствительности (деятельности) и на какой стороне тела выпадают при поражении половины поперечника спинного мозга на некотором уровне (синдром Броун-Секара).

Задача № 242

При поражении пирамидных нейронов и корково-спинномозговых путей возникают центральные параличи (выпадение двигательной функции) или парезы (ослабление двигательных функций). Центральный паралич характеризуется повышением тонуса парализованных мышц, повышением сухожильных рефлексов, наличием неконтролируемых мелких движений. Дайте анатомическое обоснование центральным параличам при поражении пирамидных путей.

Задача № 243



**Пятигорский медико-фармацевтический институт –
филиал федерального государственного бюджетного образовательного
учреждения высшего образования
«Волгоградский государственный медицинский университет»
Министерства здравоохранения
Российской Федерации**

Определите локализацию очага поражения на протяжении корково-спинномозгового пути в том случае, если возникает паралич верхней и нижней конечностей на одноименной стороне и в случае возникновения паралича конечностей на противоположной стороне тела.

Задача № 244

Какая анатомическая особенность проводящих путей зрительного анализатора позволяет передавать нервные импульсы из каждого глаза в оба полушария, обеспечивая, таким образом, бинокулярное стереоскопическое зрение и возможность синхронного движения глазных яблок.

Задача № 245

Изменения поля зрения при различных заболеваниях могут проявляться в виде выпадения в нем отдельных участков. По характеру ограничения поля зрения можно установить локализацию поражения в том или ином отделе зрительного анализатора. Слепота одного глаза говорит о полном поражении зрительного нерва. Дайте анатомическое обоснование симптомов поражения зрительного перекреста, зрительного тракта или коркового ядра зрительного анализатора.

Задача № 246

Поражение улиткового нерва или его ядер ведет к потере слуха на своей стороне. Почему одностороннее поражение латеральной петли, а также подкорковых центров слуха (медиальное коленчатое тело и нижние холмики четверохолмия) и коркового ядра слухового анализатора (извилины Гешля) не сопровождается существенным расстройством слуха. Дайте анатомическое обоснование.

Задача № 247

В ненастную погоду мы видим, как, из-под колеса мчащегося мимо автомобиля, неожиданно вылетает грязь в нашем направлении. Мы рефлекторно, не успев еще осознать, пытаемся от нее увернуться. Или, услышав, неожиданный, резкий звуковой сигнал при переходе улицы, мы рефлекторно, еще не успев осознать, какой автомобиль пытается наехать, отскакиваем в сторону. Дайте анатомическое обоснование проекционного проводящего пути, осуществляющего бессознательную двигательную реакцию в ответ на зрительные и слуховые раздражения.

Задача № 248

В результате опухолевого процесса в нижнем отделе предцентральной извилины слева возникает парез (ограничение движений) мышц головы и шеи на противоположной стороне. Исключение составляют мышцы языка и мимические мышцы в нижней половине лица, в них возникает правосторонний паралич. Дайте анатомическое обоснование наблюдаемым симптомам при одностороннем поражении корково-ядерного пути.

**ПЕРИФЕРИЧЕСКАЯ НЕРВНАЯ СИСТЕМА
И ОРГАНЫ ЧУВСТВ**

Задача № 249

На прием к офтальмологу обратилась женщина, предъявляющая жалобы на длительное слезотечение из правого глаза. При осмотре глазного яблока видимых повреждений и воспаления роговицы нет, конъюктива без изменений. Во время дальнейшего обследования обнаружена обтурация (закупорка) верхнего и нижнего слезных канальцев.

Перечислите анатомические структуры, входящие в состав слезного аппарата. Объясните механизм образования и оттока слезной жидкости. Дайте анатомическое обоснование наблюдаемой клинической картины.



**Пятигорский медико-фармацевтический институт –
филиал федерального государственного бюджетного образовательного
учреждения высшего образования
«Волгоградский государственный медицинский университет»
Министерства здравоохранения
Российской Федерации**

Задача № 250

У пациента с повреждением глазодвигательного нерва описана триада симптомов: опущение верхнего века (птоз), расширение зрачка (мидриаз), расходящееся косоглазие. Перечислите мышцы, входящие в состав вспомогательного аппарата глаза, и назовите источники их иннервации. Дайте анатомическое обоснование появлению перечисленных симптомов у данного пациента.

Задача № 251

К офтальмологу (греч. ophthalmos – глаз) обратился пациент, предъявляющий жалобы на нарушение зрения. При обследовании обнаружено выпадение латеральных полей зрения обоих глаз. На компьютерной томограмме выявлена опухоль гипофиза, прорастающая в центральную часть зрительного перекреста. Дайте анатомическое обоснование описанным симптомам. Назовите части зрительного анализатора. Объясните особенности строения проводящего пути зрительного анализатора.

Задача № 252

Больной 75 лет жалуется на стойкое нарушение зрения при рассматривании предметов на близком расстоянии, однако предметы, расположенные на удалении, видит хорошо. Какой аппарат глаза отвечает за видение предметов на различных расстояниях, дайте его строение. Объясните нарушение функции данного аппарата в этом клиническом случае.

Задача № 253

Молодой девушке, обратившейся на приём к офтальмологу, выставлен диагноз миопия (близорукость). Дайте анатомическое обоснование нарушения зрения в данном случае с позиции работы аппарата аккомодации.

Задача № 254

К врачу-офтальмологу обратилась женщина 45 лет, предъявляющая жалобы на сильную боль в левом глазном яблоке и ухудшение зрения. Из анамнеза известно, что травм глаза не было. При обследовании обнаружено высокое внутриглазное давление (выше 30 мм.рт.ст., при норме 20-25 мм.рт.ст.), связанное с нарушением оттока водянистой влаги. Пациентке выставлен диагноз глаукома. Дайте анатомофункциональное обоснование механизма образования и оттока водянистой влаги глаза.

Задача № 255

В клинической практике больным с артериальной гипертонией показано обследование глазного дна методом офтальмоскопии. С какой целью производят осмотр глазного дна? Назовите артерию и ее ветви, которые осматриваются при обследовании глазного дна.

Задача № 256

В травматологическое отделение поступил больной с переломом основания черепа в области передней черепной ямки, предъявляющий жалобы на нарушение обоняния. При осмотре обнаружено истечение ликвора из носовой полости (ликворея). Дайте анатомическое обоснование описанным симптомам.

Задача № 257

В случаях нарушения строения ушной раковины производится отоластика, которая предполагает хирургическое вмешательство, затрагивающее хрящевые и мягкие ткани ушной раковины. Отоластика бывает эстетической и реконструктивной. Первая меняет только форму ушной раковины, вторая ставит перед собой более сложную задачу – создание полностью, или частично, отсутствующей ушной раковины. Опишите строение ушной раковины.

Задача № 258

При воспалении околоушной слюнной железы (гнойный паротит) опорожнение гнойника может произойти в наружный слуховой проход. Где, по вашему мнению, возможен



**Пятигорский медико-фармацевтический институт –
филиал федерального государственного бюджетного образовательного
учреждения высшего образования
«Волгоградский государственный медицинский университет»
Министерства здравоохранения
Российской Федерации**

переход воспалительного процесса в полость наружного слухового прохода. Назовите части наружного слухового прохода и структуры с которыми он граничит.

Задача № 259

На прием к оториноларингологу обратился пациент 43 лет с жалобами на ослабление слуха справа. При отоскопии врач обратил внимание на выпячивание части барабанной перепонки в просвет наружного слухового прохода. Дайте анатомическое обоснование наблюдаемой клинической картине при повышении давления в барабанной полости на основе знаний строения барабанной перепонки.

Задача № 260

Тест проходимости слуховой трубы назван в честь итальянского анатома Антонио Вальсальвы (1666-1723). Процедура направлена на повышение давления в верхних дыхательных путях, чтобы воздух мог попасть через евстахиевы трубы в полость среднего уха. Маневр Вальсальвы – попытка сделать сильный выдох, когда рот и нос зажаты, голосовые связки сомкнуты. Почему не рекомендуется совершать это упражнение при простудных заболеваниях верхних дыхательных путей?

Задача № 261

Во время набора высоты или снижения самолета возникают неприятные ощущения в виде «закладывания ушей», а также снижается способность проведения звука. Почему необходимо сделать глотательные движения для исчезновения неприятных ощущений и восстановления нормального звукопроводения.

Задача № 262

К оториноларингологу обратился больной с жалобами на стреляющие боли в правом ухе, повышение температуры тела, слабость, разбитость. При обследовании обнаружен воспалительный процесс в среднем ухе (острый средний отит), который со временем распространился на ячейки сосцевидного отростка (мастоидит). Больному рекомендована трепанация сосцевидного отростка. Назовите стенки барабанной полости. Через какую стенку осуществляется сообщение барабанной полости с ячейками (пещерой) сосцевидного отростка.

Задача № 263

При длительно существующем воспалении носоглотки возможно развитие не только воспаления среднего уха (гнойный средний отит) с поражением структур барабанной полости, но и возникновение гнойного воспаления сосцевидного отростка (гнойный мастоидит). Дайте анатомическое обоснование подобного осложнения.

Задача № 264

На прием к врачу оториноларингологу обратился больной 56 лет с жалобами на снижение слуха и нарушение узнавания направления звука слева. Во время обследования обнаружена опухоль в области треугольника петли справа (перерыв проводимости латеральной петли). Почему нарушение проводимости одной латеральной петли не вызывает полной односторонней глухоты, а лишь снижение слуха на стороне противоположной повреждению.

Задача № 265

При выраженных вестибулярных раздражениях у человека возможно возникновение нистагма – спонтанные сочетанные движения обоих глазных яблок. Дайте анатомическое обоснование возникновению нистагма при анализе пути статокINETического анализатора.

Задача № 266

При повреждении (разрыве) периферического нерва возникает выпадение его функции. Назовите двигательные, чувствительные, вазомоторные и трофические расстройства при повреждении нерва.



**Пятигорский медико-фармацевтический институт –
филиал федерального государственного бюджетного образовательного
учреждения высшего образования
«Волгоградский государственный медицинский университет»
Министерства здравоохранения
Российской Федерации**

Задача № 267

Человек погиб в результате автомобильной аварии. Во время вскрытия трупа выявлено разрушение вещества спинного мозга на уровне третьего и четвертого шейных сегментов. Судебный эксперт высказал предположение о том, что одной из основных причин смертельного исхода явились дыхательная недостаточность (паралич мышцы диафрагмы). Дайте анатомическое обоснование высказанного предположения.

Задача № 268

У больного с желчекаменной болезнью наблюдается справа френикус – симптом (симптом Мюсси), который проявляется в болезненности при пальпации между ножками грудино-ключично-сосцевидной мышцы (по проекции диафрагмального нерва на шее). Дайте анатомическое обоснование френикус – симптома у больных с заболеваниями печени и желчного пузыря.

Задача № 269

После тяжелых осложненных родов у новорожденного были выявлены нарушения функции дельтовидной, двуглавой, плечевой и плечелучевой мышц. Какими периферическими нервами иннервируются эти мышцы. Дайте анатомическое обоснование наблюдаемой симптоматики.

Задача № 270

Больному с раной на предплечье наложен жгут в средней трети плеча, через несколько минут появились боли на месте жгута, которые стали нарастать. Позднее, когда больной был доставлен в травматологическое отделение, кисть повисла, нарушена чувствительность на тыльной поверхности предплечья и кисти. Какой нерв был травмирован при наложении жгута? Дайте анатомическое обоснование возникшим симптомам с учетом особенностей кожной и мышечной иннервации ветвями этого нерва.

Задача № 271

На прием к врачу–травматологу обратился больной 25 лет с закрытой травмой верхней трети плеча. При осмотре выявлены паралич двуглавой мышцы плеча, клювовидно-плечевой и плечевой мышц, а также отсутствие чувствительной иннервации кожи боковой поверхности предплечья. Изолированное повреждение какого нерва дает подобную симптоматику? Дайте анатомическое обоснование.

Задача № 272

Травматические повреждения нервов верхней конечности дают различную клиническую картину в зависимости от высоты повреждения нерва. Если лучевой нерв пересечен в верхней трети плеча, то наблюдаются симптом «свисания кисти» (паралич мышц-разгибателей), невозможность разгибания предплечья в локтевом суставе и отсутствие кожной чувствительности на задней поверхности плеча, предплечья и частично кисти. Дайте анатомическое обоснование наблюдаемой клинической картины. Как изменится клиническая картина, если лучевой нерв будет поврежден в средней трети плеча.

Задача № 273

У больного в результате травмы произошел отрыв медиального мыщелка плечевой кости. При осмотре отмечена потеря чувствительности V и IV пальцев, невозможно приведение большого пальца, кисть имеет вид «когтистой лапы». Изолированное повреждение какого нерва можно предположить в этом клиническом случае.

Задача № 274

У больного с резаной раной в нижней трети передней области предплечья обнаружено отсутствие сгибания I, II, III пальцев и противопоставление I пальца; расстройство кожной чувствительности на ладонной поверхности первых трех пальцев и



**Пятигорский медико-фармацевтический институт –
филиал федерального государственного бюджетного образовательного
учреждения высшего образования
«Волгоградский государственный медицинский университет»
Министерства здравоохранения
Российской Федерации**

соответствующей части ладони. Какой нерв поврежден, и какие особенности его топографии в нижней трети предплечья способствуют такому повреждению?

Задача № 275

В неврологической практике используется симптом «бумажки» для определения поражения локтевого или срединного нерва. Если больной придерживает бумагу приведением большого пальца кисти, у него поражен срединный нерв. Напротив, если больной удерживает бумажку согнутой дистальной фалангой, а не приведением большого пальца кисти – у больного поврежден локтевой нерв. Дайте анатомическое обоснование используемого симптома «бумажки» для дифференциальной диагностики поражения этих нервов верхней конечности.

Задача № 276

В травматологическое отделение поступил пациент 45 лет с открытой раной передней поверхности плеча. Во время обследования наблюдалась следующая клиническая картина: невозможность пронировать предплечье, расстройство чувствительности в области трех с половиной пальцев на ладонной поверхности кисти, невозможность сгибания пальцев в межфаланговых суставах, отклонение кисти в локтевую сторону при сгибании в лучезапястном суставе, невозможность сгибания и противопоставления большого пальца кисти. Кроме того при осмотре у раненого наблюдается атрофия мышц большого пальца (тенара) и западение этого возвышения; большой палец располагается в той же плоскости, что и остальные пальцы. Этот симптом известен под названием «обезьянья кисть». Какой нерв поврежден на плече, дайте анатомическое обоснование.

Задача № 277

У больного после пункции плевральной полости по нижнему краю ребра возникли опоясывающие боли в VIII межреберье. Дайте анатомическое обоснование данному осложнению при проведении пункции.

Задача № 278

При операциях на легких следует учитывать расположение диафрагмальных нервов, поскольку это позволяет предупредить возможные осложнения в зоне операционных манипуляций. Укажите топографо-анатомические особенности хода диафрагмального нерва.

Задача № 279

У больного с привычным вывихом плечевого сустава отсутствует чувствительность кожи в верхнелатеральной области плеча. Какой нерв поврежден, и какие особенности его топографии в верхней трети плеча способствуют этому.

Задача № 280

В травматологическое отделение поступил больной 25 лет с диагнозом вколоченный перелом плеча на уровне хирургической шейки. При обследовании у больного наблюдается затруднение отведения и ротации верхней конечности. Дайте анатомическое обоснование появлению этих нарушений, какой нерв поврежден.

Задача № 281

Больному выполнена операция сшивания седалищного нерва после ранения в задней области бедра. Однако в послеоперационном периоде было получено восстановление функции только задней группы мышц голени и мышц подошвенной поверхности стопы. Восстановить функции передней и наружной групп мышц голени не удалось. Укажите причину такого частичного клинического результата. Какие индивидуальные различия в строении седалищного нерва обусловили такой результат при операции сшивания нерва.

Задача № 282



**Пятигорский медико-фармацевтический институт –
филиал федерального государственного бюджетного образовательного
учреждения высшего образования
«Волгоградский государственный медицинский университет»
Министерства здравоохранения
Российской Федерации**

В результате перелома костей таза у пациента 55 лет наблюдается утрата коленного рефлекса и невозможность разгибания голени в коленном суставе, а также расстройство кожной чувствительности (парестезии) переднемедиальной поверхности бедра и отсутствие кожной чувствительности на медиальной поверхности голени. Повреждение какого нерва произошло при переломе костей таза. Дайте анатомическое обоснование наблюдаемой клинической картины.

Задача № 283

В хирургическое отделение доставлен больной с ножевым ранением в области нижней трети переднемедиальной поверхности бедра. Хирург расширил рану и наложил на поврежденный сосуд сосудистый шов. В послеоперационном периоде обнаружилось отсутствие кожной чувствительности на медиальной поверхности голени и тыла стопы. Какой поврежденный сосуд ушил хирург. В каком анатомическом образовании он находится. Какой нерв был поврежден хирургом во время операции.

Задача № 284

У больного с ранением в задней области голени наблюдается утрата ахиллова рефлекса, стопа разогнута («пяточная стопа»). Пациент не может стоять и ходить на носках. Какой нерв поврежден? В каком топографическом образовании голени он проходит?

Задача № 285

Медсестра травматологического пункта ударила об угол металлической ножки стула наружной поверхностью колена, на уровне основания головки малоберцовой кости, почувствовала столь резкую боль, что на мгновение потеряла сознание и не смогла сделать дальше ни одного шага. Ушиб какого анатомического образования мог вызвать столь резкую реакцию?

Задача № 286

У пострадавшего глубокая рана передней области голени в средней трети. При осмотре стопа в положении подошвенного сгибания («конская стопа»), пациент не может становиться и ходить на пятке. О повреждении какого нерва можно предположить.

Задача № 287

У больного имеется рана на передне-латеральной поверхности нижней трети голени. При осмотре обнаружено отсутствие кожной чувствительности на тыле стопы. О повреждении какого нерва можно предположить. Как иннервируется кожа тыльной поверхности стопы.

Задача № 288

При обследовании пациента, перенесшего травму нижней конечности и таза, выявлено, что он испытывает трудности, вставая со стула. Сгибание нижней конечности в тазобедренном суставе сохранено в полном объеме. О повреждении какого нерва и выпадении функции какой мышцы нужно думать в этом случае.

Задача № 289

В приемное отделение доставлен пострадавший с черепно-мозговой травмой. При осмотре на первый план выступает триада симптомов: опущение века (птоз), расходящееся (наружное) косоглазие, расширение зрачка (мидриаз). О повреждении какого нерва и выпадении функции (паралича) каких мышц следует думать в этом клиническом случае. Дайте анатомическое обоснование.

Задача № 290

У пострадавшего вследствие травмы наблюдается изолированное повреждение отводящего нерва. Дайте анатомическое обоснование нарушениям, которые будут выявлены при обследовании пострадавшего.

Задача № 291



**Пятигорский медико-фармацевтический институт –
филиал федерального государственного бюджетного образовательного
учреждения высшего образования
«Волгоградский государственный медицинский университет»
Министерства здравоохранения
Российской Федерации**

Какие черепные нервы могут быть вовлечены в воспалительный процесс твердой мозговой оболочки головного мозга в области пещеристого синуса. Дайте анатомическое обоснование исследованиям этих нервов с целью выявления их поражения.

Задача № 292

В приемное отделение доставлен пострадавший, получивший удар в область правой глазницы и предъявляющий жалобы на головную боль, снижение зрения в правом глазу. При осмотре верхнее веко правого глаза опущено (птоз), зрачок расширен (мидриаз), не реагирует на свет, глазное яблоко неподвижно, чувствительность кожи лба снижена. Дайте обоснование наблюдаемым симптомам. Назовите черепные нервы, проходящие в орбите через поврежденное отверстие.

Задача №293

Для проверки состояния одного из черепных нервов, невролог надавливает пальцами на участки лица, соответствующие надглазничной вырезке, подглазничному и подбородочному отверстиям. Состояние какого нерва и каких его ветвей проверяется таким приемом? Как определить точки пальцевого прижатия ветвей этого нерва.

Задача № 294

Врожденная аневризма (значительное расширение кровеносного сосуда) глазной артерии может привести к существенному снижению или полной потере зрения на один глаз на стороне поражения. Дайте анатомическое обоснование подобному осложнению. Особенность топографии какого нерва способствует этому, назовите его части.

Задача № 295

При поражениях тройничного нерва (V пара) возникают разнообразные нарушения вегетативных функций. Диагностическое значение имеет отсутствие слезоотделения и сухость глаза при поражении глазного нерва, нарушение слюноотделения при поражении нижнечелюстного нерва. Дайте анатомическое обоснование расстройства функций слезных, слюнных желез при поражении ветвей тройничного нерва.

Задача № 296

У больного при переломе тела нижней челюсти наблюдается нарушение чувствительности кожи подбородка и нижней губы, слизистой оболочки десны и зубов. На возможность сдавления или повреждения какого нерва указывают данные клинические проявления. Дайте топографо-анатомическое обоснование.

Задача № 297

После перенесенной черепно-мозговой травмы у больного обнаружены нарушения чувствительной иннервации передних отделов слизистой оболочки языка, нижних зубов и десен. При попытке открыть рот и выдвинуть нижнюю челюсть подбородок отклоняется в сторону. В дальнейшем у больного появились расстройства кожной чувствительности в височной области, в области угла рта, ушной раковины и наружного слухового прохода. Травмой какого нерва объясняется описанная клиническая картина?

Задача № 298

У ребенка, больного инфекционным паротитом (воспаление околоушной железы), развилось осложнение в виде паралича мимических мышц. С поражением какого нерва это связано? Дайте анатомическое обоснование развитию этого осложнения при инфекционном паротите.

Задача № 299

У больного после переохлаждения развился паралич (выпадение двигательной функции) мимических мышц левой половины лица со следующими симптомами на стороне поражения: сглаживание лобных складок, расширение глазной щели, обвисание щеки, опущение угла рта, невозможность плотного смыкания губ. Воспаление какого нерва и



**Пятигорский медико-фармацевтический институт –
филиал федерального государственного бюджетного образовательного
учреждения высшего образования
«Волгоградский государственный медицинский университет»
Министерства здравоохранения
Российской Федерации**

его ветвей обусловило появление таких симптомов? Паралич каких мимических мышц привел к подобным функциональным нарушениям?

Задача № 300

При гнойных процессах на лице проводят разрезы от наружного слухового прохода веерообразно по ходу ветвей «большой гусиной лапки» лицевого нерва (вверх - к височной области, вперед - к углу глаза, к крылу носа, к углу рта, вниз - к углу нижней челюсти и по ее нижнему краю). Назовите группы ветвей лицевого нерва, с учетом топографии которых производятся разрезы.

Задача № 301

Во время обследования больного по поводу перелома основания черепа выявлены некоторые расстройства глотания, нарушение чувствительности в области зева и глотки, а также утрата вкусовой и общей чувствительности слизистой оболочки задней трети языка. О повреждении какого нерва может идти речь?

Задача № 302

У больного рак левого легкого, опухоль локализована в прикорневой зоне, по мере ухудшения состояния появилась охриплость голоса. Какой нерв вовлечен в патологический процесс? Объясните процесс голосообразования.

Задача № 303

При некоторых оперативных вмешательствах на языке с целью предотвращения кровотечения показана предварительная перевязка язычной артерии в язычном треугольнике (треугольник Пирогова). Назовите черепной нерв, который образует одну из сторон этого треугольника, и определите область его иннервации.

Задача № 304

У больного с тромбозом сигмовидного синуса твердой мозговой оболочки появились признаки нарушения глотания, осиплость голоса, брадикардия (уменьшение частоты сердечных сокращений), судорожные сокращения грудино-ключично-сосцевидной и трапециевидной мышц. Какие черепные нервы вовлечены в патологический процесс и почему? Дайте анатомическое обоснование наблюдаемым симптомам.

Задача № 305

Больной жалуется на нарушение жевания, глотания, артикуляции речи. При обследовании выявлено уплощение языка, отклонение его при высовывании; вкусовая, тактильная и температурная чувствительность сохранены. Симптомы какого-либо поражения центральной нервной системы не обнаружены, значит речь идет о периферических расстройствах. Патологию какого из черепных нервов можно предположить?

Задача № 306

В неврологической практике по наблюдаемым клиническим симптомам судят, как правило, об уровне повреждения черепного нерва. Определите уровень повреждения лицевого нерва (VII пара), если у больного выявляется не только парез мимических мышц на одной стороне лица, но и нарушение вкусовой чувствительности на той же половине языка. Дайте анатомическое обоснование.

Задача № 307

У больного, вследствие травмы позвоночника, повреждены передние корешки грудного отдела спинного мозга. Дайте анатомическое обоснование нарушениям, которые возникают при повреждении передних корешков грудного отдела спинного мозга.

Задача № 308



**Пятигорский медико-фармацевтический институт –
филиал федерального государственного бюджетного образовательного
учреждения высшего образования
«Волгоградский государственный медицинский университет»
Министерства здравоохранения
Российской Федерации**

На прием к врачу-терапевту обратилась женщина, предъявляющая жалобы на возникающие в ночное время приступы удушья. После проведенного обследования был выставлен диагноз бронхиальная астма. Объясните причины возникновения при бронхиальной астме приступов удушья в ночное время.

Задача № 309

При обследовании больного отмечены сухость слизистых оболочек носовой и ротовой полостей, нарушение слезоотделения, проявляющееся в сухости конъюнктивы. Дайте анатомическое обоснование возможной локализации патологического процесса.

Задача № 310

У пациента с повреждением глазодвигательного нерва, помимо опущения верхнего века (птоз), расходящегося косоглазия, обнаружено расширение зрачка (мидриаз) и отсутствие его реакции на свет. Дайте анатомическое обоснование нарушению зрачкового рефлекса при повреждении глазодвигательного нерва.

Задача № 311

Единство вегетативной и соматической части нервной системы объясняет давно известный, и наблюдаемый в клинике, симптом отраженных болей. В связи с этим русским терапевтом Г.А. Захарьиным и английским невропатологом Г. Гедом были описаны кожные сегменты, или зоны – определенные области кожи, в которых при заболеваниях внутренних органов, наблюдаются отраженные боли, а также гиперестезии (повышенная чувствительность). Дайте анатомическое обоснование возникновения зон Захарьина-Геда, их практическое значение.

Критерии оценки контрольной работы

Критерии оценки	Баллы	Оценка
<input type="checkbox"/> контрольная работа представлена в установленный срок и оформлена в строгом соответствии с изложенными требованиями; <input type="checkbox"/> показан высокий уровень знания изученного материала по заданной теме, проявлен творческий подход при ответе на вопросы, умение глубоко анализировать проблему и делать обобщающие выводы; <input type="checkbox"/> работа выполнена грамотно с точки зрения поставленной задачи, т.е. без ошибок и недочетов или допущено не более одного недочета.	5	Отлично
<input type="checkbox"/> контрольная работа представлена в установленный срок и оформлена в соответствии с изложенными требованиями; <input type="checkbox"/> показан достаточный уровень знания изученного материала по заданной теме, проявлен творческий подход при ответе на вопросы, умение анализировать проблему и делать обобщающие выводы; <input type="checkbox"/> работа выполнена полностью, но допущено в ней: а) не более одной негрубой ошибки и одного недочета б) или не более двух недочетов.	4	Хорошо
<input type="checkbox"/> контрольная работа представлена в установленный срок, при оформлении работы допущены незначительные отклонения от изложенных требований; <input type="checkbox"/> показаны минимальные знания по основным темам контрольной работы; <input type="checkbox"/> выполнено не менее половины работы или допущены в ней	3	Удовлетворительно

Методические материалы, определяющие процедуры оценивания



**Пятигорский медико-фармацевтический институт –
филиал федерального государственного бюджетного образовательного
учреждения высшего образования
«Волгоградский государственный медицинский университет»
Министерства здравоохранения
Российской Федерации**

Обучающемуся необходимо в течение 2-3 минут изложить суть излагаемого вопроса, стремясь делать это максимально полно и последовательно. Обучающийся может опираться на подготовленный в ходе самостоятельной работы конспект.

3. ПЕРЕЧЕНЬ КОНТРОЛЬНЫХ ВОПРОСОВ ДЛЯ СОБЕСЕДОВАНИЯ

№	Вопросы для промежуточной аттестации	Проверяемые компетенции
1.	Предмет анатомии и физиологии человека в системе медицинского образования. История развития анатомии и физиологии. Уровни строения и функциональное единство структурорганизма.	ОК 2, ОК 4, ОК 8, ОК 12, ПК 1.3, ПК 1.11
2.	Основные плоскости, оси тела человека и условные линии, определяющие положение органов и их частей.	ОК 2, ОК 4, ОК 8, ОК 12, ПК 1.3, ПК 1.11
3.	Методы исследования в анатомии и физиологии. Экспериментальные методы исследования.	ОК 2, ОК 4, ОК 8, ОК 12, ПК 1.3, ПК 1.11
4.	Общая остеология. Функциональная анатомия частей скелета. Определение процесса движения. Структуры организма, осуществляющие процесс движения. Принцип рычага в работе суставов. Общая анатомия скелета, его определение, функции, химический состав костей, костная ткань. Строение кости как органа. Классификация костей.	ОК 2, ОК 4, ОК 8, ОК 12, ПК 1.3, ПК 1.11
5.	Виды соединений костей. Подвижные соединения: суставы. Строение, виды суставов, объём движений. Неподвижные и полуподвижные соединения. Рост кости в длину и толщину.	ОК 2, ОК 4, ОК 8, ОК 12, ПК 1.3, ПК 1.11
6.	Плечевой сустав: связки, особенности строения, объём движений в суставе.	ОК 2, ОК 4, ОК 8, ОК 12, ПК 1.3, ПК 1.11
7.	Локтевой сустав: связки, особенности строения, объём движений в суставе.	ОК 2, ОК 4, ОК 8, ОК 12, ПК 1.3, ПК 1.11



Пятигорский медико-фармацевтический институт –
филиал федерального государственного бюджетного образовательного
учреждения высшего образования
«Волгоградский государственный медицинский университет»
Министерства здравоохранения
Российской Федерации

8.	Тазобедренный сустав: связки, особенности строения, объем движений в суставе.	ОК 2, ОК 4, ОК 8, ОК 12, ПК 1.3, ПК 1.11
9.	Коленный сустав: связки, особенности строения, объем движений в суставе.	ОК 2, ОК 4, ОК 8, ОК 12, ПК 1.3, ПК 1.11
10.	Соединения позвонков, межпозвоночные диски, соединения позвоночного столба с черепом, соединения ребер с грудиной и позвоночным столбом.	ОК 2, ОК 4, ОК 8, ОК 12, ПК 1.3, ПК 1.11
11.	Скелет головы. Виды соединений костей черепа. Развитие черепа (краткие данные филогенеза и онтогенеза).	ОК 2, ОК 4, ОК 8, ОК 12, ПК 1.3, ПК 1.11
12.	Мозговой и лицевой отделы черепа, их изменения в процессе антропогенеза. Возрастные особенности черепа: череп новорожденного, соотношения в развитии мозгового и лицевого черепа; периоды интенсивного роста черепа после рождения.	ОК 2, ОК 4, ОК 8, ОК 12, ПК 1.3, ПК 1.11
13.	Череп в целом. Наружное и внутреннее основание черепа. Понятие окраниометрии.	ОК 2, ОК 4, ОК 8, ОК 12, ПК 1.3, ПК 1.11
14.	Анатомо-функциональные особенности осевого скелета: строение позвонков, крестца, ребер, грудины.	ОК 2, ОК 4, ОК 8, ОК 12, ПК 1.3, ПК 1.11
15.	Скелет верхних и нижних конечностей. Таз в целом.	ОК 2, ОК 4, ОК 8, ОК 12, ПК 1.3, ПК 1.11
16.	Общие вопросы миологии. Мышца как орган, подразделение на части. Классификация мышц. Вспомогательный аппарат мышц (фасции, влагалища (синовиальные), сухожилия, синовиальные сумки, блоки для сухожилий мышц, костно-фиброзные каналы. Микроскопическое строение мышечного волокна. Миофибриллы. Виды мышечного сокращения, утомление, отдых.	ОК 2, ОК 4, ОК 8, ОК 12, ПК 1.3, ПК 1.11
17.	Поверхностные и глубокие мышцы спины: название, топография, функции.	ОК 2, ОК 4, ОК 8, ОК 12, ПК 1.3, ПК 1.11



**Пятигорский медико-фармацевтический институт –
филиал федерального государственного бюджетного образовательного
учреждения высшего образования
«Волгоградский государственный медицинский университет»
Министерства здравоохранения
Российской Федерации**

18.	Мышцы груди: название, топография, функции.	ОК 2, ОК 4, ОК 8, ОК 12, ПК 1.3, ПК 1.11
19.	Мышцы верхней конечности: название, топография, функции.	ОК 2, ОК 4, ОК 8, ОК 12, ПК 1.3, ПК 1.11
20.	Мышцы нижней конечности: название, топография, функции.	ОК 2, ОК 4, ОК 8, ОК 12, ПК 1.3, ПК 1.11
21.	Мышцы головы: название, топография, функции.	ОК 2, ОК 4, ОК 8, ОК 12, ПК 1.3, ПК 1.11
22.	Мышцы шеи: название, топография, функции.	ОК 2, ОК 4, ОК 8, ОК 12, ПК 1.3, ПК 1.11
23.	Мышцы живота: название, топография, функции.	ОК 2, ОК 4, ОК 8, ОК 12, ПК 1.3, ПК 1.11
24.	Фасции верхней и нижней конечностей.	ОК 2, ОК 4, ОК 8, ОК 12, ПК 1.3, ПК 1.11
25.	Фасции живота. Строение белой линии живота. Паховый канал	ОК 2, ОК 4, ОК 8, ОК 12, ПК 1.3, ПК 1.11
26.	Фасции спины и груди.	ОК 2, ОК 4, ОК 8, ОК 12, ПК 1.3, ПК 1.11
27.	Фасции головы и шеи. Понятие об апоневрозе.	ОК 2, ОК 4, ОК 8, ОК 12, ПК 1.3, ПК 1.11
28.	Функциональная анатомия сердца. Механизмы регуляции сердечной деятельности. Особенности сердечной мышцы.	ОК 2, ОК 4, ОК 8, ОК 12, ПК 1.3, ПК 1.11



**Пятигорский медико-фармацевтический институт –
филиал федерального государственного бюджетного образовательного
учреждения высшего образования
«Волгоградский государственный медицинский университет»
Министерства здравоохранения
Российской Федерации**

29.	Проводящая система сердца. Физиологические свойства. Кровоснабжение и иннервация сердца. Сердечные циклы. Электрические явления, возникающие в работающем сердце: электрокардиограмма. Показатели сердечной деятельности: пульс, сердечные сокращения, артериальное давление.	ОК 2, ОК 4, ОК 8, ОК 12, ПК 1.3, ПК 1.11
30.	Общая анатомия, развитие и функции сердечно-сосудистой системы. Общий план строения сердечно-сосудистой системы. Сосуды (артерии, вены, капилляры). Функциональные группы сосудов. Строение стенок крупных, средних и мелких артерий, капилляров и вен. Сосудодвигательный центр. Взаимосвязь между строением кровеносного русла и конструкцией органа.	ОК 2, ОК 4, ОК 8, ОК 12, ПК 1.3, ПК 1.11 ОК 2, ОК 4, ОК 8, ОК 12, ПК 1.3, ПК 1.11
31.	Магистральные артерии: аорта, плечеголовной ствол, общая, наружная и внутренняя артерии. Подключичные артерии.	ОК 2, ОК 4, ОК 8, ОК 12, ПК 1.3, ПК 1.11
32.	Брюшная часть аорты: чревной ствол, кровоснабжение внутренних органов. Понятие об артериальных анастомозах.	ОК 2, ОК 4, ОК 8, ОК 12, ПК 1.3, ПК 1.11
33.	Артерии нижних конечностей. Места определения пульсации основных магистральных сосудов.	ОК 2, ОК 4, ОК 8, ОК 12, ПК 1.3, ПК 1.11
34.	Верхняя полая вена: пути венозного оттока.	ОК 2, ОК 4, ОК 8, ОК 12, ПК 1.3, ПК 1.11
35.	Нижняя полая вена: пути венозного оттока. Венозные анастомозы.	ОК 2, ОК 4, ОК 8, ОК 12, ПК 1.3, ПК 1.11
36.	Портальная вена. Портоскавальные анастомозы.	ОК 2, ОК 4, ОК 8, ОК 12, ПК 1.3, ПК 1.11
37.	Функциональная анатомия органов дыхания. Анатомо-физиологические особенности лёгких.	ОК 2, ОК 4, ОК 8, ОК 12, ПК 1.3, ПК 1.11



**Пятигорский медико-фармацевтический институт –
 филиал федерального государственного бюджетного образовательного
 учреждения высшего образования
 «Волгоградский государственный медицинский университет»
 Министерства здравоохранения
 Российской Федерации**

38.	Топография плевры, функции. Средостение.	ОК 2, ОК 4, ОК 8, ОК 12, ПК 1.3, ПК 1.11
39.	Механизмы регуляции дыхания. Дыхание как физиологический процесс. Дыхательный цикл. Показатели внешнего дыхания, лёгочные объёмы. Дыхательный центр. Понятие о мукоцилиарном клиренсе.	ОК 2, ОК 4, ОК 8, ОК 12, ПК 1.3, ПК 1.11
40.	Методы исследования показателей внешнего дыхания, состояния бронхо-легочной системы. Показатели внешнего дыхания, лёгочные объёмы.	ОК 2, ОК 4, ОК 8, ОК 12, ПК 1.3, ПК 1.11
41.	И.П. Павлов - основатель учения о пищеварении. Методы, разработанные И.П. Павловым для изучения функции пищеварительных желёз. Механизмы регуляции пищеварения.	ОК 2, ОК 4, ОК 8, ОК 12, ПК 1.3, ПК 1.11
42.	Полость рта: общее строение, границы. Кости, формирующие твердое небо. Мышцы, формирующие мягкое небо.	ОК 2, ОК 4, ОК 8, ОК 12, ПК 1.3, ПК 1.11
43.	Язык: строение, функции, мышцы языка (собственные и скелетные). Распределение вкусовых зон.	ОК 2, ОК 4, ОК 8, ОК 12, ПК 1.3, ПК 1.11
44.	Глотка: строение, функции, сообщение с другими отделами. Мышцы глотки. Кольцо Пирогова-Вальдейера. Акт глотания, жевания.	ОК 2, ОК 4, ОК 8, ОК 12, ПК 1.3, ПК 1.11
45.	Пищевод: топография, отделы, сужения.	ОК 2, ОК 4, ОК 8, ОК 12, ПК 1.3, ПК 1.11
46.	Желудок: топография, строение, кровоснабжение, иннервация, лимфоток. Пищеварение в желудке. Желудочный сок.	ОК 2, ОК 4, ОК 8, ОК 12, ПК 1.3, ПК 1.11
47.	Тонкая кишка: отделы, строение. Пищеварение в тонком кишечнике: полостное и пристеночное. Двигательная функция кишечника, механизм её регуляции. Кишечный сок. Всасывание в тонком кишечнике.	ОК 2, ОК 4, ОК 8, ОК 12, ПК 1.3, ПК 1.11



**Пятигорский медико-фармацевтический институт –
филиал федерального государственного бюджетного образовательного
учреждения высшего образования
«Волгоградский государственный медицинский университет»
Министерства здравоохранения
Российской Федерации**

48.	Толстая кишка: отделы, строение. Пищеварение в толстом кишечнике. Микрофлора толстого кишечника, её значение. Аппендикс: особенности строения, варианты расположения.	ОК 2, ОК 4, ОК 8, ОК 12, ПК 1.3, ПК 1.11
49.	Функциональная анатомия печени и поджелудочной железы. Механизмы регуляции секреции ферментов и желчи. Ферменты, их определение, классификация.	ОК 2, ОК 4, ОК 8, ОК 12, ПК 1.3, ПК 1.11
50.	Функциональная анатомия выделительной системы. Основные выделительные структуры и органы организма человека (лёгкие, пищеварительно-кишечный тракт, потовые, сальные железы). Общий план строения мочевой системы. Органы, образующие мочевую систему. Механизмы мочеобразования, мочевыделения и их регуляция.	ОК 2, ОК 4, ОК 8, ОК 12, ПК 1.3, ПК 1.11
51.	Роль мочевыделительной системы в регуляции артериального давления. Ренин-ангиотензин-альдостероновая система. Понятие о диурезе.	ОК 2, ОК 4, ОК 8, ОК 12, ПК 1.3, ПК 1.11
52.	Женская репродуктивная система: матка, маточные трубы, яичники. Регуляция менструального цикла.	ОК 2, ОК 4, ОК 8, ОК 12, ПК 1.3, ПК 1.11
53.	Мужская репродуктивная система: яички, придаток яичка, семенной канатик, семенные пузырьки, простата. Особенности гормональной регуляции.	ОК 2, ОК 4, ОК 8, ОК 12, ПК 1.3, ПК 1.11
54.	Функциональная анатомия органов иммуногенеза: тимус, костный мозг, селезенка, лимфатические узлы, очаговые скопления лимфоидной ткани (миндалины, аппендикс, Пейеровы бляшки).	ОК 2, ОК 4, ОК 8, ОК 12, ПК 1.3, ПК 1.11
55.	Понятие об антигенах. Иммунитет, виды иммунитета. Система иммунобиологического надзора и кооперация его компонентов.	ОК 2, ОК 4, ОК 8, ОК 12, ПК 1.3, ПК 1.11



**Пятигорский медико-фармацевтический институт –
 филиал федерального государственного бюджетного образовательного
 учреждения высшего образования
 «Волгоградский государственный медицинский университет»
 Министерства здравоохранения
 Российской Федерации**

56.	Система комплемента, роль в формировании иммунологической реакции. Гуморальный иммунитет. Иммуноглобулины. Роль антител в иммунном ответе. Реакция антиген-антитело. Понятие о врожденных иммунодефицитах. Общие принципы иммуномоделирующей терапии.	ОК 2, ОК 4, ОК 8, ОК 12, ПК 1.3, ПК 1.11
57.	Функциональная анатомия желез внутренней секреции. Иерархия желез, гормоны, механизмы и принципы гормональной регуляции. Центральные органы эндокринной системы (гипоталамус, гипофиз, эпифиз).	ОК 2, ОК 4, ОК 8, ОК 12, ПК 1.3, ПК 1.11
58.	Периферические органы эндокринной системы. Основы регуляции деятельности желез по принципу обратной связи. Функциональная анатомия щитовидной, паращитовидных желез, надпочечников, гонад.	ОК 2, ОК 4, ОК 8, ОК 12, ПК 1.3, ПК 1.11
59.	Общая неврология: классификация нервной системы, ее отделы, нейроны, синапсы, медиаторы, рефлекторная дуга, серое и белое вещество, нервные волокна, нервный центр.	ОК 2, ОК 4, ОК 8, ОК 12, ПК 1.3, ПК 1.11
60.	Развитие нервной системы в филогенезе и онтогенезе. Формирование отделов головного мозга.	ОК 2, ОК 4, ОК 8, ОК 12, ПК 1.3, ПК 1.11
61.	Типы высшей нервной деятельности. Учение И.П. Павлова о типах высшей нервной деятельности.	ОК 2, ОК 4, ОК 8, ОК 12, ПК 1.3, ПК 1.11
62.	Конечный мозг: внутреннее строение полушарий, спайки, узлы, боковые желудочки. Конечный мозг: его доли, борозды и извилины полушарий мозга. Локализация функций в коре головного мозга. Возбуждение и торможение в центральной нервной системе. Учение А.А. Ухтомского о доминанте. Физиологическое значение доминанты. Условные и безусловные рефлексы.	ОК 2, ОК 4, ОК 8, ОК 12, ПК 1.3, ПК 1.11



**Пятигорский медико-фармацевтический институт –
филиал федерального государственного бюджетного образовательного
учреждения высшего образования
«Волгоградский государственный медицинский университет»
Министерства здравоохранения
Российской Федерации**

63.	Анализаторы 1 и 2 сигнальных систем. Физиологические основы памяти, речи, сознания. Биоритмы мозга. Стадии сна.	ОК 2, ОК 4, ОК 8, ОК 12, ПК 1.3, ПК 1.11
64.	Отделы головного мозга (ствол мозга) принципы организации и функционирования продолговатого мозга, моста, среднего мозга, мозжечка, таламуса. Связь с другими отделами центральной нервной системы.	ОК 2, ОК 4, ОК 8, ОК 12, ПК 1.3, ПК 1.11
65.	Функциональная анатомия соматического и вегетативного отделов нервной системы.	ОК 2, ОК 4, ОК 8, ОК 12, ПК 1.3, ПК 1.11
66.	Понятие об анализаторах. Принцип строения и классификации анализаторов. Учение И.П. Павлова об анализаторах. Значение органов чувств в жизнедеятельности человека. Отделы сенсорной системы.	ОК 2, ОК 4, ОК 8, ОК 12, ПК 1.3, ПК 1.11
67.	Строение органа слуха: наружное, среднее, внутреннее ухо. Вестибулярный аппарат.	ОК 2, ОК 4, ОК 8, ОК 12, ПК 1.3, ПК 1.11
68.	Строение органа зрения. Вспомогательный аппарат глаз.	ОК 2, ОК 4, ОК 8, ОК 12, ПК 1.3, ПК 1.11
69.	Строение органа обоняния: полость носа, кровоснабжение, иннервация. Обонятельный тракт.	ОК 2, ОК 4, ОК 8, ОК 12, ПК 1.3, ПК 1.11
70.	Орган вкуса. Строение, кровоснабжение, иннервация.	ОК 2, ОК 4, ОК 8, ОК 12, ПК 1.3, ПК 1.11

Критерии собеседования

Шкала оценки для проведения экзамена по дисциплине

Оценка за ответ	Критерии
Отлично	<ul style="list-style-type: none"> – полно раскрыто содержание материала; – материал изложен грамотно, в определенной логической последовательности; – продемонстрировано системное и глубокое знание программного материала; – точно используется терминология; – показано умение иллюстрировать теоретические положения конкретными примерами, применять их в новой ситуации; – продемонстрировано усвоение ранее изученных сопутствующих вопросов, сформированность и устойчивость компетенций, умений и навыков; – ответ прозвучал самостоятельно, без наводящих вопросов; – продемонстрирована способность творчески применять знание теории к решению профессиональных задач;



**Пятигорский медико-фармацевтический институт –
филиал федерального государственного бюджетного образовательного
учреждения высшего образования
«Волгоградский государственный медицинский университет»
Министерства здравоохранения
Российской Федерации**

	<ul style="list-style-type: none">– продемонстрировано знание современной учебной и научной литературы;– допущены одна – две неточности при освещении второстепенных вопросов, которые исправляются по замечанию.
Хорошо	<ul style="list-style-type: none">– вопросы излагаются систематизировано и последовательно;– продемонстрировано умение анализировать материал, однако не все выводы носят аргументированный и доказательный характер;– продемонстрировано усвоение основной литературы.– ответ удовлетворяет в основном требованиям на оценку «5», но при этом имеет один из недостатков: в изложении допущены небольшие пробелы, не исказившие содержание ответа; допущены один – два недочета при освещении основного содержания ответа, исправленные по замечанию преподавателя; допущены ошибка или более двух недочетов при освещении второстепенных вопросов, которые легко исправляются по замечанию преподавателя.
Удовлетворительно	<ul style="list-style-type: none">– неполно или непоследовательно раскрыто содержание материала, но показано общее понимание вопроса и продемонстрированы умения, достаточные для дальнейшего усвоения материала;– усвоены основные категории по рассматриваемому и дополнительным вопросам;– имелись затруднения или допущены ошибки в определении понятий, использовании терминологии, исправленные после нескольких наводящих вопросов;– при неполном знании теоретического материала выявлена недостаточная сформированность компетенций, умений и навыков, студент не может применить теорию в новой ситуации;– продемонстрировано усвоение основной литературы.
Неудовлетворительно	<ul style="list-style-type: none">– не раскрыто основное содержание учебного материала;– обнаружено незнание или непонимание большей или наиболее важной части учебного материала;– допущены ошибки в определении понятий, при использовании терминологии, которые не исправлены после нескольких наводящих вопросов- не сформированы компетенции, умения и навыки,- отказ от ответа или отсутствие ответа

Методические материалы, определяющие процедуры оценивания

Обучающемуся необходимо в течение 2-3 минут изложить суть излагаемого вопроса, стремясь делать это максимально полно и последовательно. Обучающийся может опираться на подготовленный в ходе самостоятельной работы конспект.



**Пятигорский медико-фармацевтический институт –
филиал федерального государственного бюджетного образовательного
учреждения высшего образования
«Волгоградский государственный медицинский университет»
Министерства здравоохранения
Российской Федерации**

ПРИМЕР ЭКЗАМЕНАЦИОННОГО БИЛЕТА

**Пятигорский медико-фармацевтический институт – филиал ФГБОУ ВО
«Волгоградский государственный медицинский университет»
Министерства здравоохранения Российской Федерации**

Кафедра: морфология

Дисциплина: «Анатомия и физиология человека»

Специальность «Фармация»,

Учебный год: 2022-2023

Экзаменационный билет № 1

ЭКЗАМЕНАЦИОННЫЕ ВОПРОСЫ:

1. Скелет головы. Виды соединений костей черепа. Развитие черепа (краткие данные филогенеза и онтогенеза).

2. Мужская репродуктивная система: яички, придаток яичка, семенной канатик, семенные пузырьки, простата. Особенности гормональной регуляции.

Экзаменационная задача:

Больной обратился к врачу с жалобами на боли при движениях в плечевом суставе.

Вопрос: Какие кости участвуют в образовании плечевого сустава?

Собеседование по решению задачи: Плечевой сустав: строение; мышцы, фиксирующие и приводящие его в движение. Связь формы (структуры) и функции в опорно-двигательном аппарате.

Заведующий кафедрой _____.

Критерии оценки уровня усвоения материала дисциплины и сформированности компетенций

Характеристика ответа	Оценка ECTS	Баллы в БРС	Уровень сформированности компетентности и по дисциплине	Оценка по 5-балльной шкале
Дан полный, развернутый ответ на поставленный вопрос, показана совокупность осознанных знаний об объекте, проявляющаяся в свободном оперировании понятиями, умении выделить существенные и несущественные его признаки, причинно-следственные связи. Знание об объекте демонстрируется на фоне понимания его в системе данной науки и междисциплинарных связей. Ответ формулируется в терминах науки, изложен литературным языком, логичен, доказателен, демонстрирует авторскую позицию обучающегося. Студент демонстрирует высокий продвинутый уровень сформированности компетентности	A	100–96	ВЫСОКИЙ	5 (5+)
Дан полный, развернутый ответ на поставленный вопрос, показана совокупность осознанных знаний об объекте, доказательно раскрыты основные положения темы; в ответе прослеживается четкая структура, логическая последовательность, отражающая сущность раскрываемых	B	95–91		5



**Пятигорский медико-фармацевтический институт –
филиал федерального государственного бюджетного образовательного
учреждения высшего образования
«Волгоградский государственный медицинский университет»
Министерства здравоохранения
Российской Федерации**

понятий, теорий, явлений. Знание об объекте демонстрируется на фоне понимания его в системе данной науки и междисциплинарных связей. Ответ изложен литературным языком в терминах науки. Могут быть допущены недочеты в определении понятий, исправленные обучающимся самостоятельно в процессе ответа. Студент демонстрирует высокий уровень сформированности компетенций.				
Дан полный, развернутый ответ на поставленный вопрос, показано умение выделить существенные и несущественные признаки, причинно-следственные связи. Ответ четко структурирован, логичен, изложен литературным языком в терминах науки. Могут быть допущены недочеты или незначительные ошибки, исправленные обучающимся с помощью преподавателя. Студент демонстрирует средний повышенный уровень сформированности компетентности.	C	90–81	СРЕДНИЙ	4
Дан полный, развернутый ответ на поставленный вопрос, показано умение выделить существенные и несущественные признаки, причинно-следственные связи. Ответ четко структурирован, логичен, изложен в терминах науки. Однако допущены незначительные ошибки или недочеты, исправленные обучающимся с помощью «наводящих» вопросов преподавателя. Студент демонстрирует средний достаточный уровень сформированности компетенций.	D	80-76		4 (4-)
Дан полный, но недостаточно последовательный ответ на поставленный вопрос, но при этом показано умение выделить существенные и несущественные признаки и причинно-следственные связи. Ответ логичен и изложен в терминах науки. Могут быть допущены 1-2 ошибки в определении основных понятий, которые обучающийся затрудняется исправить самостоятельно. Студент демонстрирует низкий уровень сформированности компетентности.	E	75-71	НИЗКИЙ	3 (3+)
Дан недостаточно полный и недостаточно развернутый ответ. Логика и последовательность изложения имеют нарушения. Допущены ошибки в раскрытии понятий, употреблении терминов. Обучающийся не способен самостоятельно выделить существенные и несущественные признаки и причинно-следственные связи. Обучающийся может конкретизировать обобщенные знания, доказав на примерах их основные положения только с помощью преподавателя. Речевое оформление требует поправок, коррекции. Студент демонстрирует крайне низкий уровень сформированности компетентности.	E	70-66		3
Дан неполный ответ, логика и последовательность изложения имеют существенные нарушения. Допущены грубые ошибки при определении сущности раскрываемых понятий, теорий, явлений, вследствие непонимания обучающимся их существенных и несущественных признаков и связей. В ответе отсутствуют выводы. Умение раскрыть конкретные проявления обобщенных знаний не показано. Речевое оформление требует поправок, коррекции. Студент демонстрирует пороговый уровень сформированности компетенций.	E	65-61	ПОРОГОВЫЙ	3 (3-)
Дан неполный ответ, представляющий собой разрозненные знания по теме вопроса с существенными ошибками в определениях. Присутствуют фрагментарность, нелогичность изложения. Обучающийся не осознает связь данного понятия, теории, явления с другими объектами дисциплины. Отсутствуют	Fx	60-41	КОМПЕТЕНТНОСТЬ ОТСУТСТВУЕТ	2



**Пятигорский медико-фармацевтический институт –
 филиал федерального государственного бюджетного образовательного
 учреждения высшего образования
 «Волгоградский государственный медицинский университет»
 Министерства здравоохранения
 Российской Федерации**

выводы, конкретизация и доказательность изложения. Речь неграмотная. Дополнительные и уточняющие вопросы преподавателя не приводят к коррекции ответа обучающегося не только на поставленный вопрос, но и на другие вопросы дисциплины. Компетентность отсутствует.				
Не получены ответы по базовым вопросам дисциплины. Студент не демонстрирует индикаторов достижения формирования компетенций. Компетентность отсутствует.	F	40-0		2

Итоговая оценка по дисциплине

Оценка по 100-балльной системе	Оценка по системе «зачтено - не зачтено»	Оценка по 5-балльной системе		Оценка по ECTS
96-100	зачтено	5	отлично	A
91-95	зачтено			B
81-90	зачтено	4	хорошо	C
76-80	зачтено			D
61-75	зачтено	3	удовлетворительно	E
41-60	не зачтено	2	неудовлетворительно	Fx
0-40	не зачтено			F



Пятигорский медико-фармацевтический институт –
филиал федерального государственного бюджетного образовательного
учреждения высшего образования
«Волгоградский государственный медицинский университет»
Министерства здравоохранения
Российской Федерации

**ЭКСПЕРТНОЕ ЗАКЛЮЧЕНИЕ
НА ФОНД ОЦЕНОЧНЫХ СРЕДСТВ
ДЛЯ ПРОВЕДЕНИЯ ТЕКУЩЕГО КОНТРОЛЯ УСПЕВАЕМОСТИ И
ПРОМЕЖУТОЧНОЙ АТТЕСТАЦИИ ОБУЧАЮЩИХСЯ
ПО ДИСЦИПЛИНЕ «АНАТОМИЯ И ФИЗИОЛОГИЯ ЧЕЛОВЕКА»
ПО СПЕЦИАЛЬНОСТИ 33.02.01 «ФАРМАЦИЯ»**

Фонд оценочных средств по дисциплине «Анатомия и физиология человека» по специальности «Фармация» содержит вопросы по темам, перечень практических навыков, комплект тестовых заданий, темы рефератов, темы докладов, комплект разноуровневых задач, комплект расчетно-графических заданий, перечень вопросов к экзамену.

Содержание фонда оценочных средств соответствует ФГОС СПО по специальности 33.02.01 «Фармация», утвержденным приказом Минпросвещения России от 13 июля 2021 г №449, рабочему учебному плану по специальности «Фармация», утвержденным Ученым советом института от 31 августа 2021 г.

Контрольные измерительные материалы соответствуют специальности 33.02.01 «Фармация» и рабочей программе дисциплины «Анатомия и физиология человека» по специальности 33.02.01 «Фармация». Измерительные материалы связаны с основными теоретическими вопросами, практическими навыками и компетенциями, формируемые в процессе изучения дисциплины «Анатомия и физиология человека».

Измерительные материалы соответствуют компетенции специалиста по специальности 33.02.01 «Фармация» и позволяют подготовить специалиста к практической деятельности.

ФОС позволяет специалисту провести проверку уровня усвоения общекультурных, общепрофессиональных, профессиональных компетенций, овладения которыми реализуется в ходе изучения дисциплины «Анатомия и физиология человека».

Фонд оценочных средств является адекватным отображением требований ФГОС СПО и обеспечивает решение оценочной задачи в соответствии общих и профессиональных компетенций специалиста этим требованиям.

Измерительные материалы позволяют специалисту применить знания, полученные в ходе изучения дисциплины «Анатомия и физиология человека» к условиям будущей профессиональной деятельности.

Заключение: фонд оценочных средств в представленном виде вполне может быть использован для успешного освоения программы по дисциплине «Анатомия и физиология человека» по специальности 33.02.01 «Фармация».

Рецензент:

Заведующий кафедрой терапевтических
дисциплин, д.м.н.

Агапитов Л.И.